

Dojka

praktičen pristap

Prof. d-r Kondov Goran

Služaj 1



- @ena stara 48 godini
- @enata nema nikakvi tegobi, doajana rutinska kontrola. Posleden pat bila na klini~ki pregled pred 1 godina, a posledna mamografija ima napraveno pred 2 godini

■ Fizikalen pregled:

- Na inspekcija normalno konfigurirano dojki bez patološki promeni
- Na palpacija ne se zabele`uvaat patološki zgusnuvawa na parenhimot niti tumefaktivo dojkata. Dojkite ne se bolni na palpacija
- Aksilarno nema zgolemeni limfni jazli.

[to ponatamu?

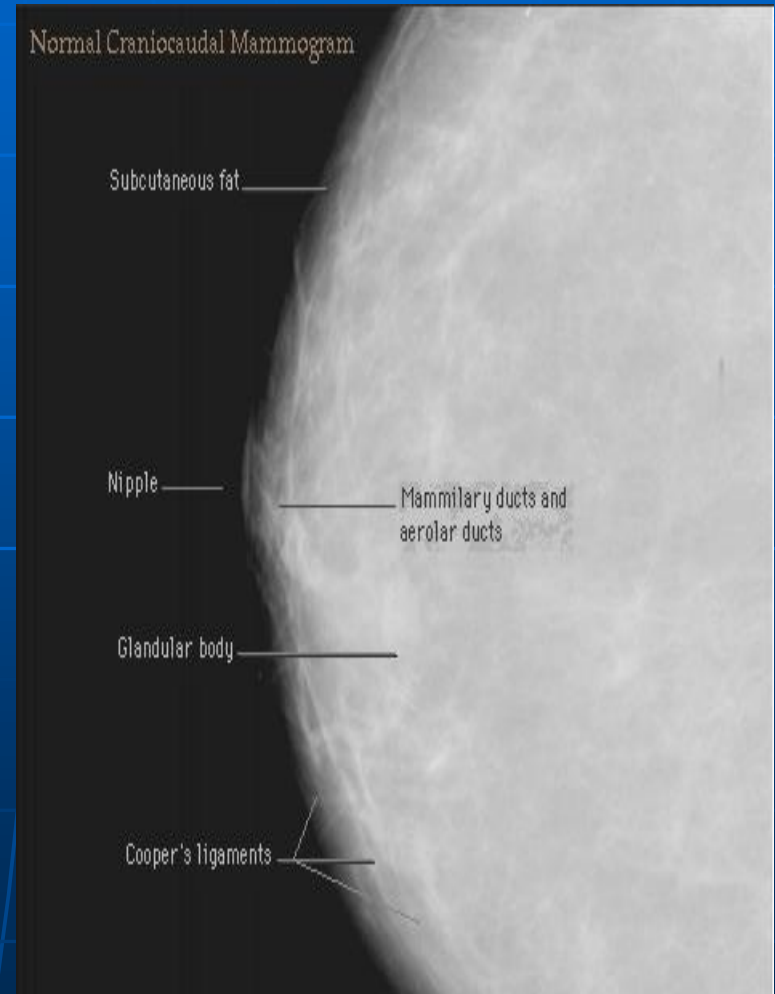
Dodatni dijagnostički postupci

- Mamografija
- Ultrasonografija
- Punkciona biopsija (dokolku se detektira patološki proces na ultrasonografija ili mamografija)

Dodatni dijagnostički postapki

■ Mamografija

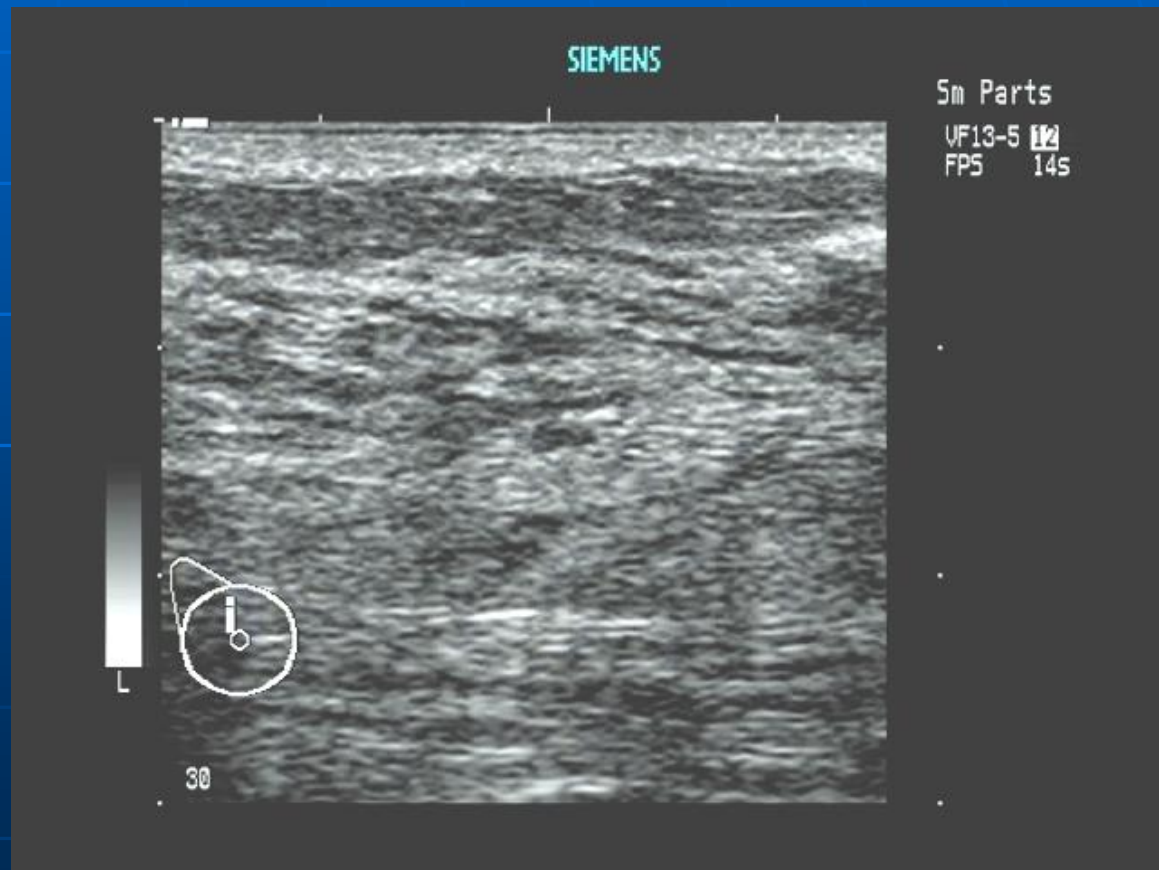
Reduciran `lezden parenhim. Bez patološka kondenzacija



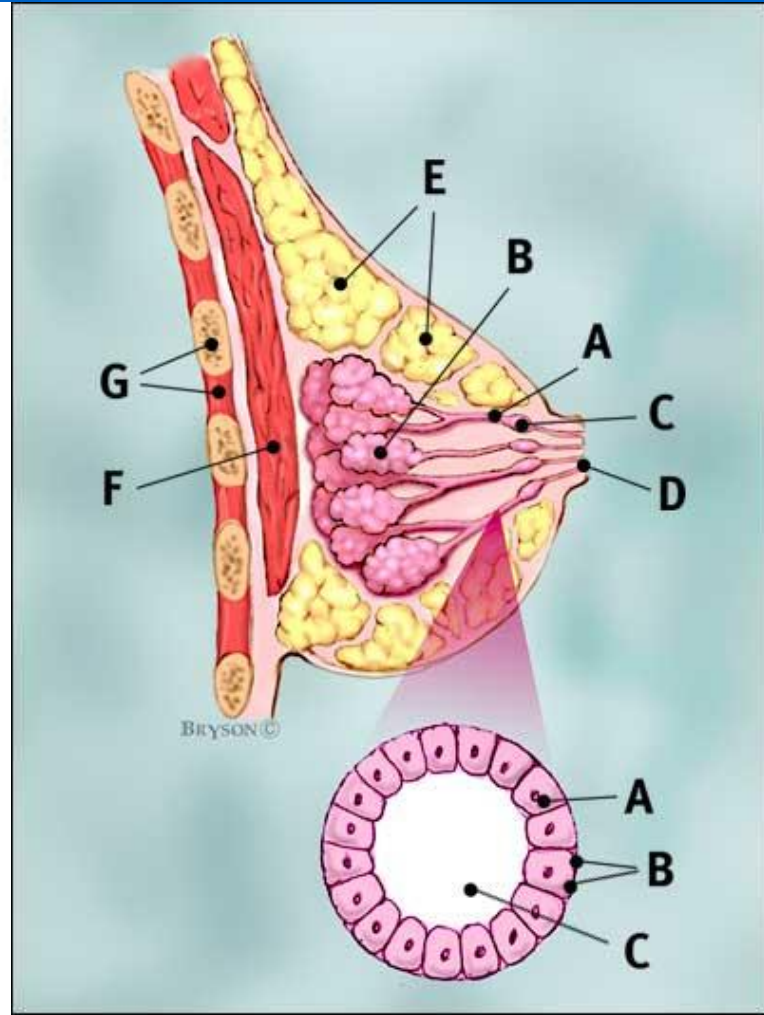
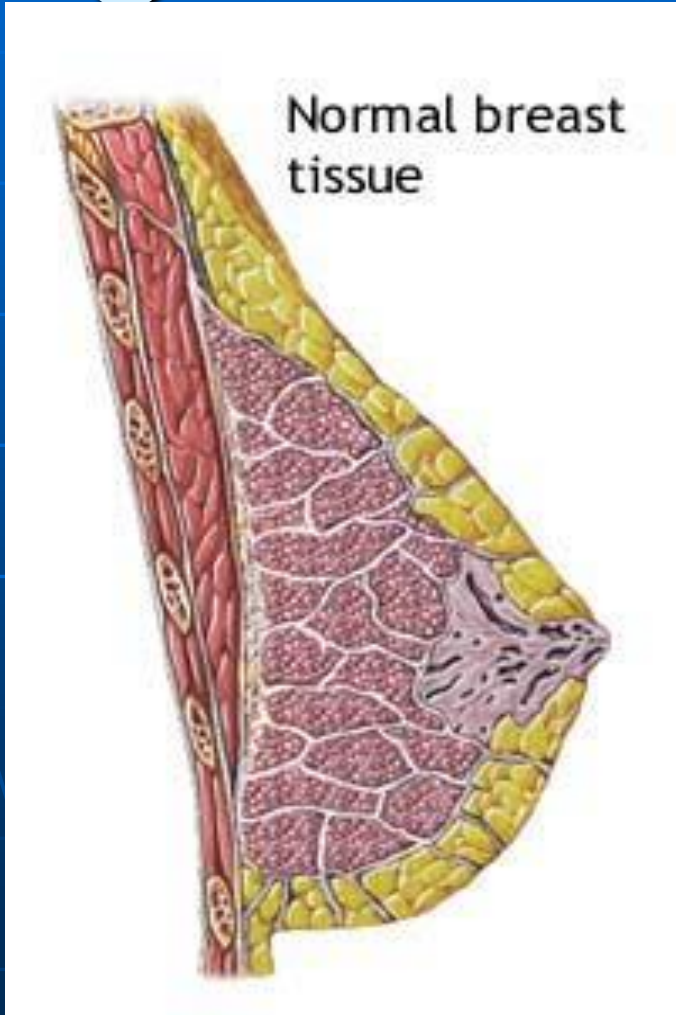
Dodatni dijagnostički postopki

■ Ultrasonografija

Namalen žlezdan parenhim so normalna arhitektura




Dg: Normalen naod



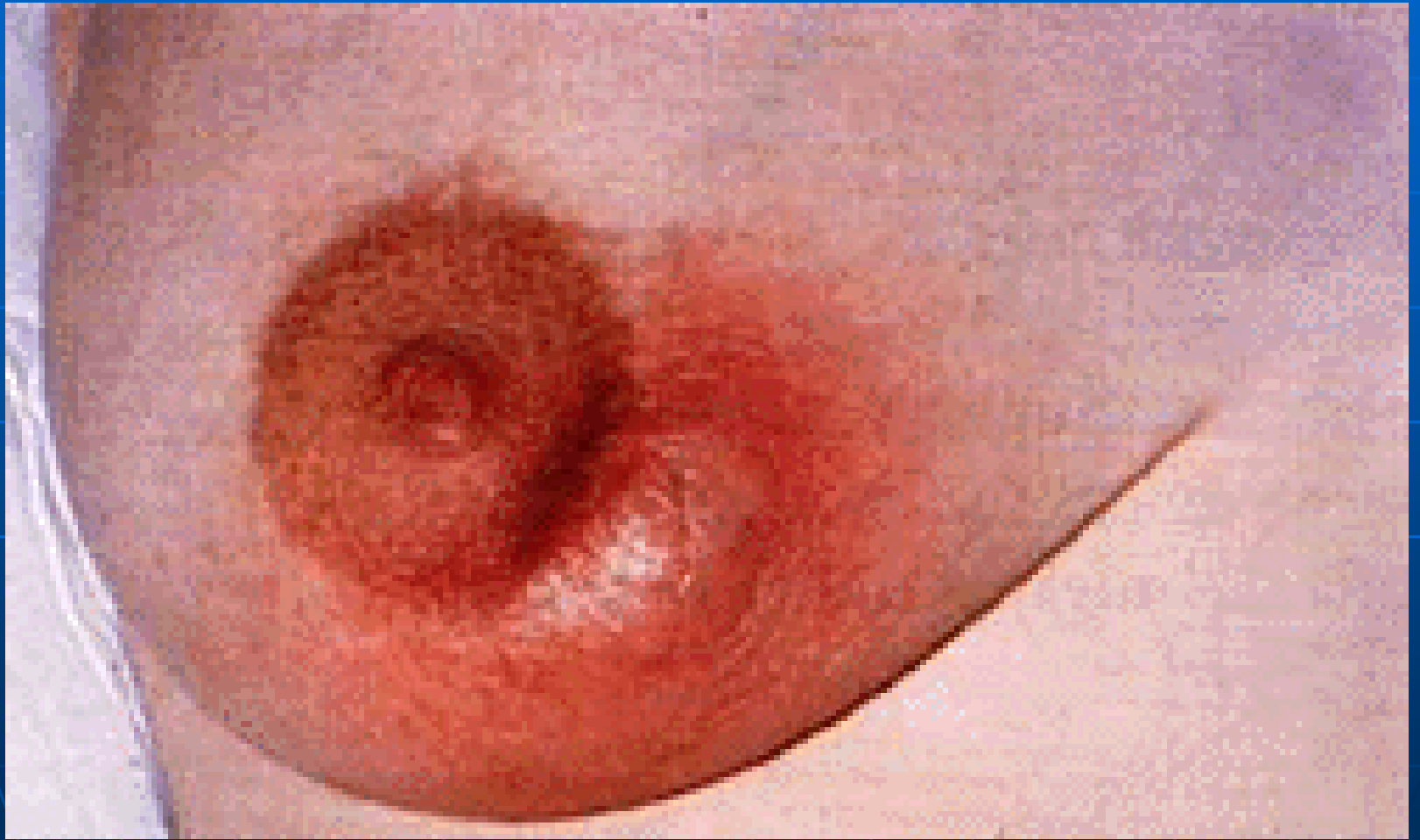[to ponatamu?

- Da i objasnime sekoj mesec da izvr{uva samopregled
- Kontrola po 6-12 meseci

Služaj 2



- @ena 26 godini
- Porodena pred 10 dena
- Tegobite se prisatni 3 dena
- Bolki vo desna dojka, okolu mamila
- Temperatura 39



■ Fizikalen pregled:

- Na inspekcija oteklina vo dolnomedijalen kvadrant, so promena na ko`a (bela) so okolno crvenilo
- Na palpacija tumefakt (bolno osetliv topol) vo dolnomedijalen kvadrant koj fluktuirira
- Aksilarno zgolemeni nekolku limfni jazli.

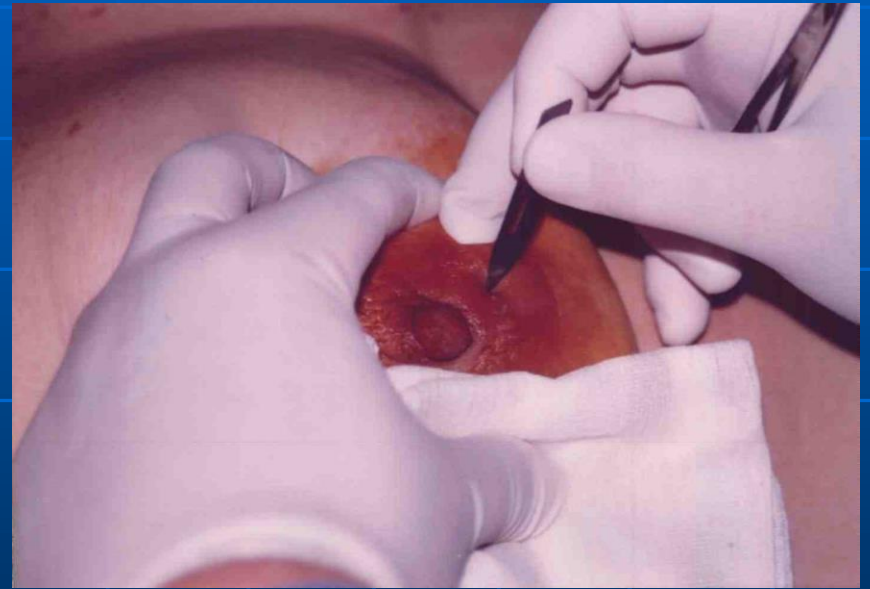
Dg: Abscessus
mammmmae

Dodatni dijagnostički postopki

- Mamografija???
- Ultrasonografija??
- Punkciona biopsija - se dobiva gnoj koj se ispraža na mikrobiološko isleduvawe so antibiogram.

Terapija

- Incizija
- Drena`a
- Antibiotika



[to ponatamu?

- Po sanirawe na apsces da se napravi:
 - Ultrasonografija a po potreba mamografija

[to ponatamu?

- Da i objasnime sekoj mesec da izvr{uva samopregled
- Kontrola po 6-12 meseci

Služaj 3



- @ena stara 38 godini
- Se `ali na intezivni bolki vo obete doki, pred se locirani vo gorno lateralnite kvadranti
- Tegobite se najizrazeni nekolku dena pred menstrualen ciklus, a posletoa se namluvaat
- Tegobite traat poslednata godina

Pregledot e napraven 2 dena pred
dobivawe na menstrualen ciklus

■ Fizikalen pregled:

- Na inspekcija normalno konfigurirano dojki bez patološki promeni
- Na palpacija bolno osetlivi dojki, so cvrst `lezden parenhim, pred se lociran vo gorno lateralnite kvadranti. Sekoj pojak pritisok e prosleden so intezivna bolka. Na delovi kako da se napipuvaat brojni tumefakti pred se locirani vo gorno lateralnite kvadranti obostrano.
- Aksilarno nema zgolemeni limfni jazli.

[to ponatamu?

- Kontrola po 1 nedela

Pregledot e napraven 5 dena po
dobivawe na menstrualen ciklus

■ Fizikalen pregled:

- Na inspekcija normalno konfigurirano dojki bez patološki promeni
- Na palpacija cvrst `lezden parenhim so brojni ~vor~iwa no so gladka površina, lociran vo gorno lateralnite kvadranti obostrano.
- Aksilarno nema zgolemeni limfni jazli.

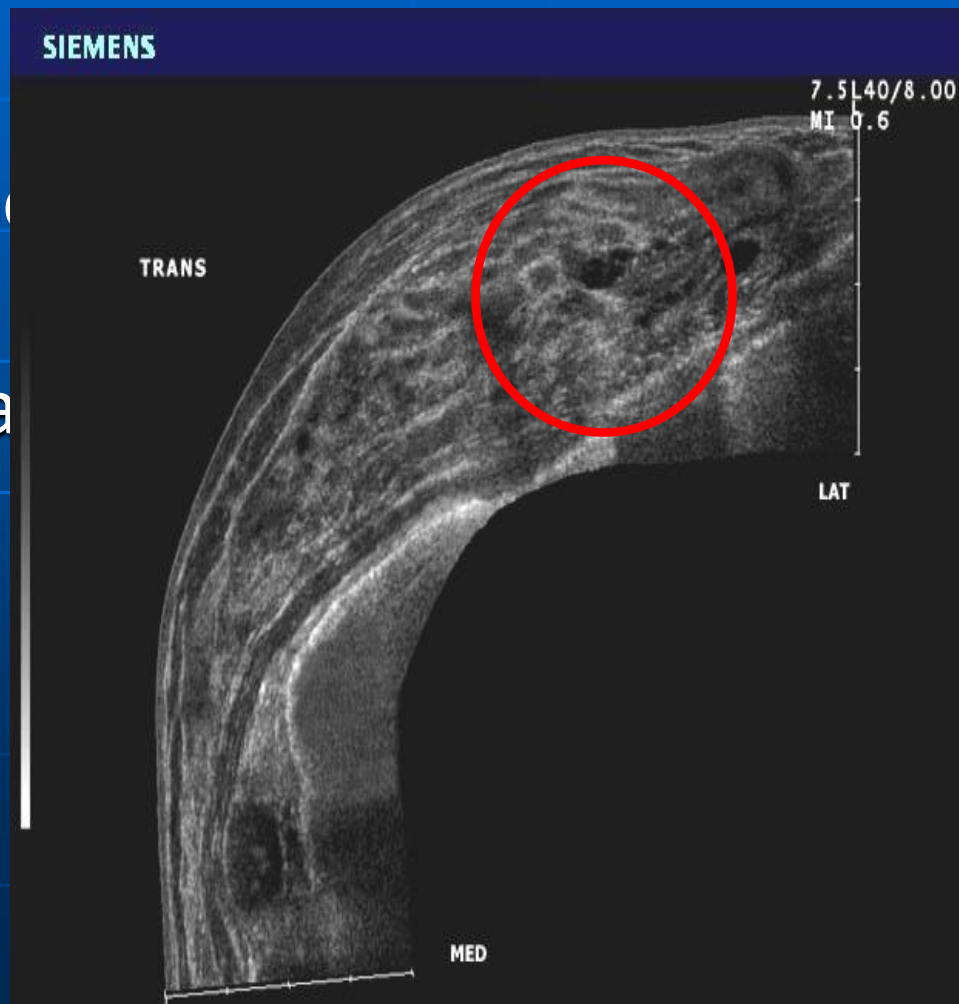Dodatni dijagnostički postapki

- Ultrasonografija
- Mamografija (zaradi voзраст)
- Punkciona biopsija

Dodatni dijagnostički postopki

■ Ultrasonografija

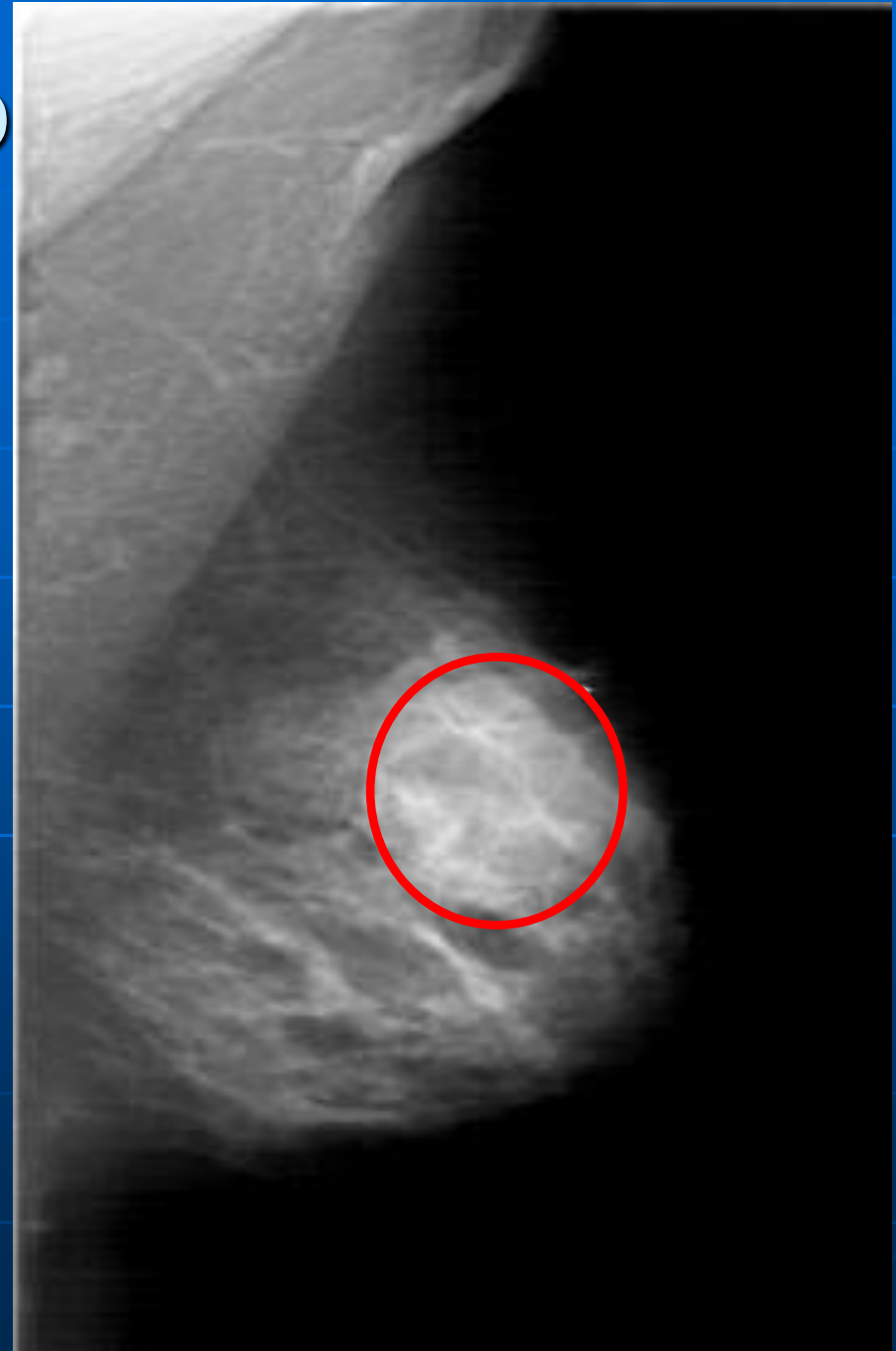Brojni cistični
proširuvawa, so prom
vo morfologija na
arhitektura vo okolina



Dodatni dijagno

- **Mamografija**

Zgusnuvawe na
`lezden parenhim
vo gorno lateralen
kvadrant, bez
postoeve na
soliden tumor



Dodatni dijagnostički postopki

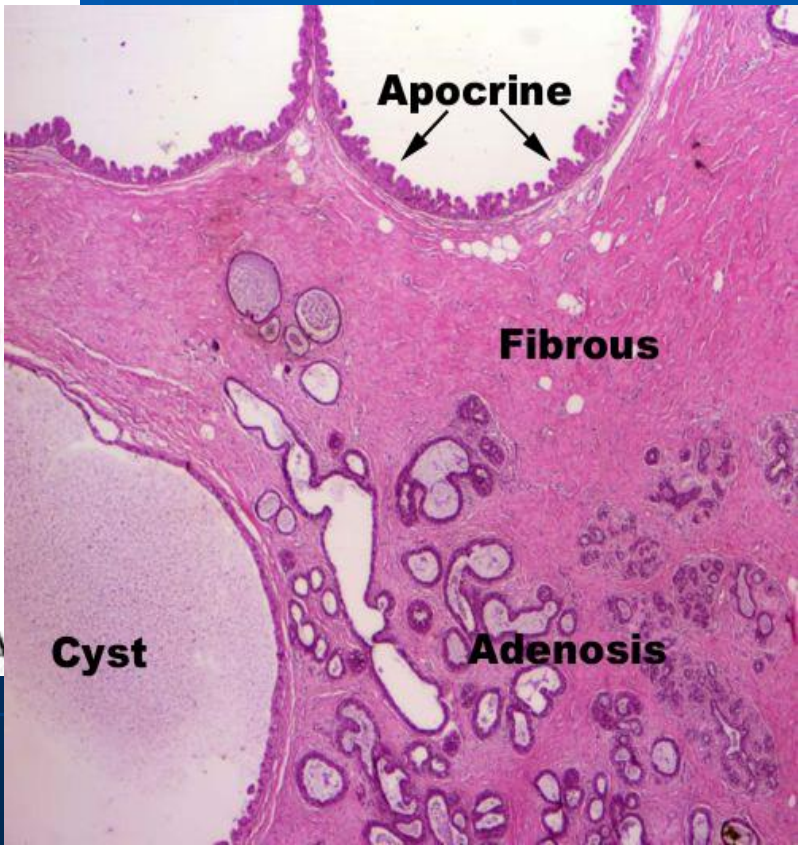
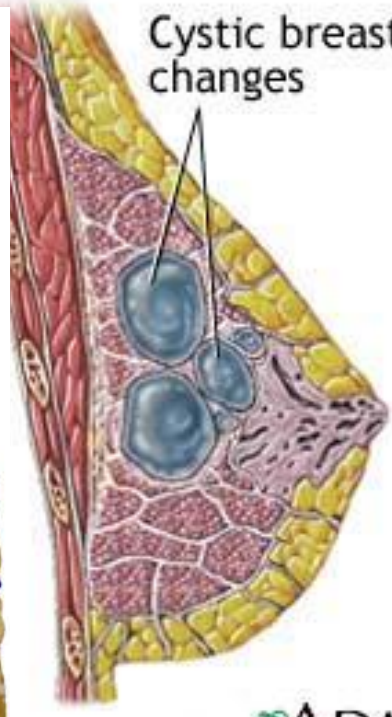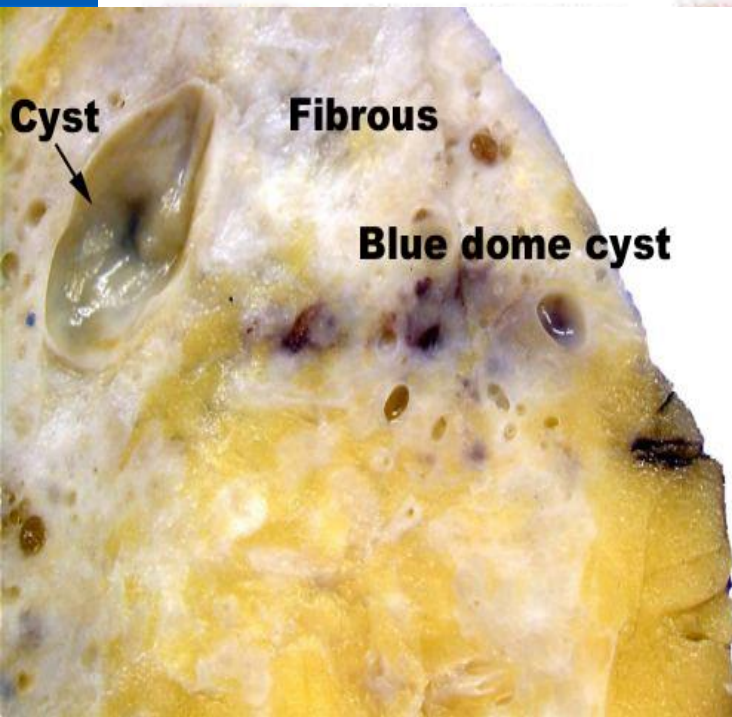
- Punkciona biopsija

Klasifikaciona grupa **I**

Ne se najdeni kletki so znaci za
atipija

Dg: Dysplasio fibrocistica mammae bill

Common benign causes of breast lumps



[to ponatamu?

- Da i objasnime sekoj mesec da izvr{uva samopregled
- Kontrola po 6-12 meseci

Služaj 4



- Devojka stara 27 godini
- Devojkata došla za prvpat na lekar zaradi tegobi so dojkite, koi se sostojat na slu~ajno napipan ~vor vo levata dojka vo tek na tu{irawe.
- Tumorot e bezbolen
- Ne sproveduva rutinski samopregled

■ Fizikalen pregled:

- Na inspekcija normalno konfigurirano dojki bez patološki promeni
- Na palpacija se zabele`uva bezbolen ~vor vo dolnolateralniot kvadrant na levata dojka, so glatka površina so promer od 2,5 na 1,5 cm.
- Aksilarno nema zgolemeni limfni jazli.

[to ponatamu?

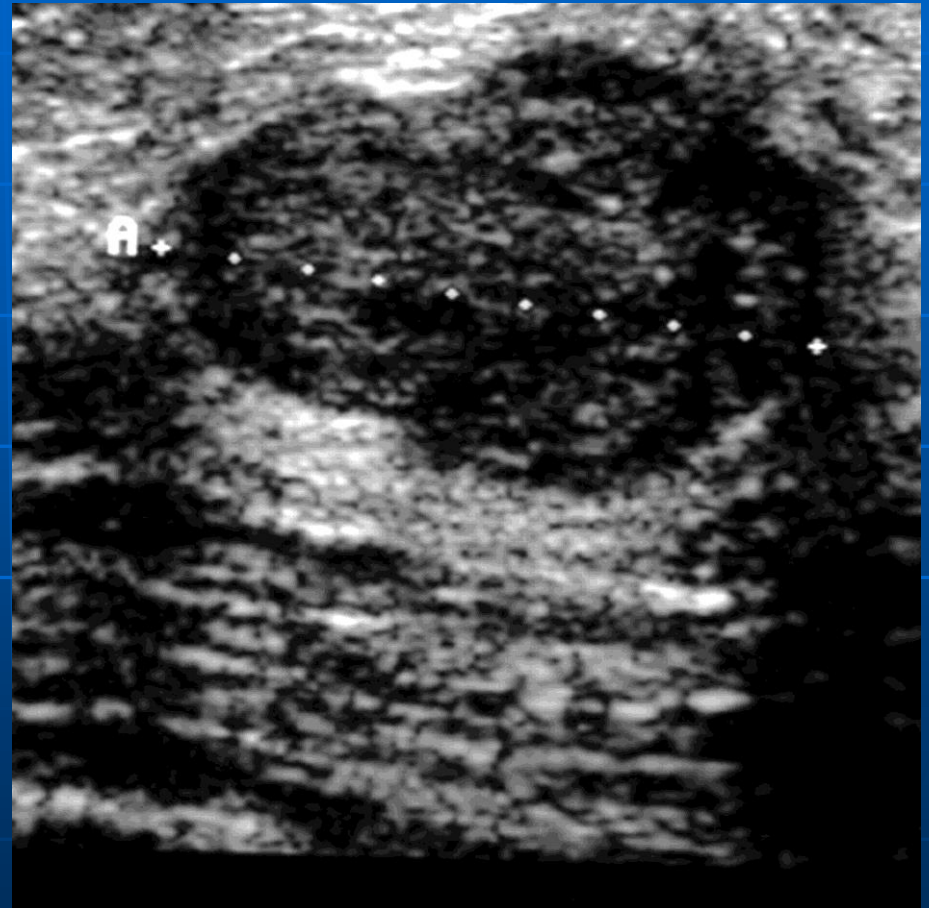
Dodatni dijagnostički postupki

- Mamografija????- ne
- Ultrasonografija
- Punkciona biopsija

Dodatni dijagnosti~ki postapki

■ Ultrasonografija

Jasno ograni~en
tumefakt so gladki
povr~ini so nadol`en
dijametar od 2,3 cm a
napre~en dijametar od
1,3 cm, so homogena
sodr`ina vo istiot



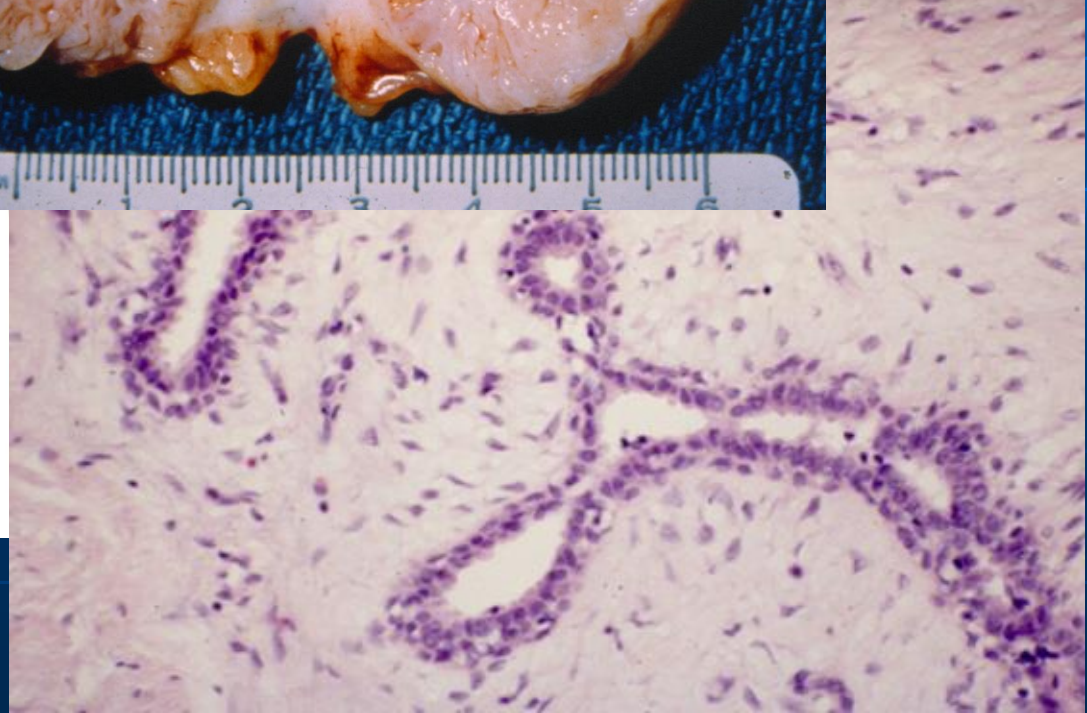
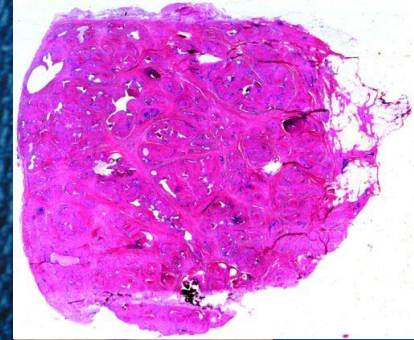
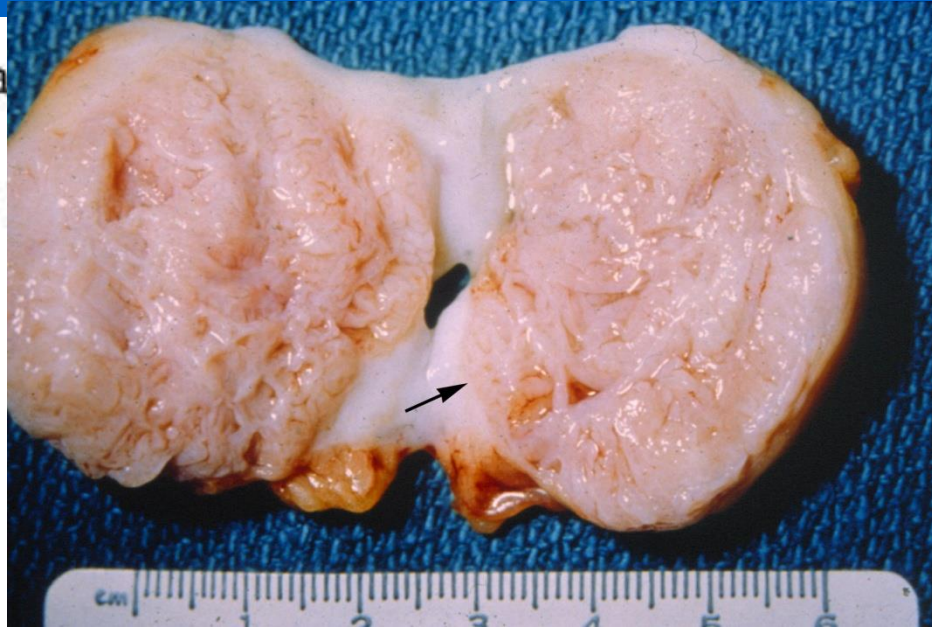
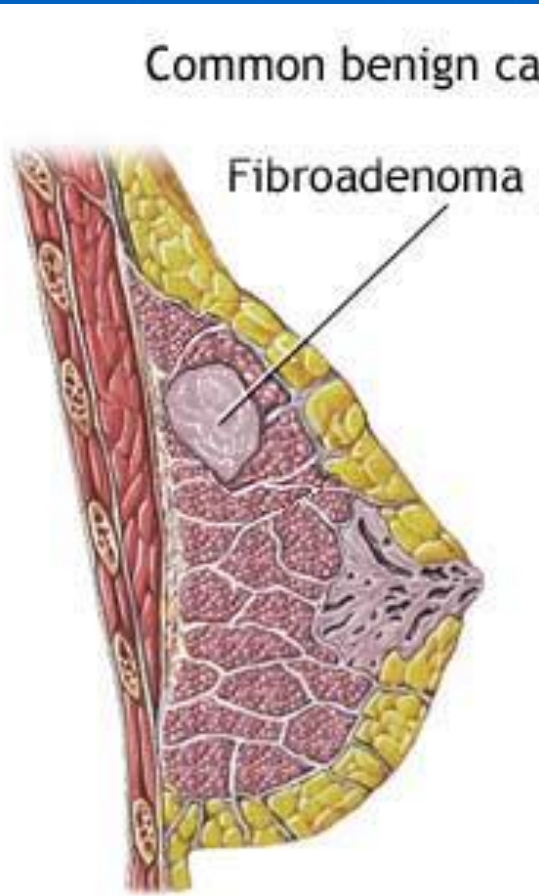
Dodatni dijagnostički postopki

- Punkciona biopsija

Klasifikaciona grupa I

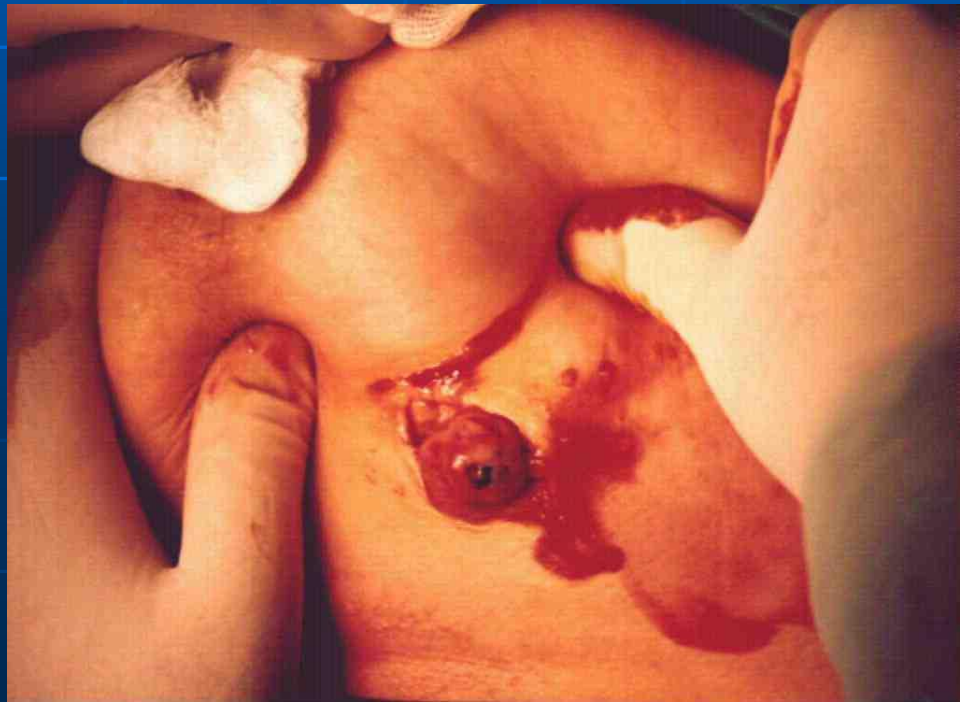Ne se najdeni kletki so znaci za atipija. Kletkite vo punktatot so znaci za fibroadenom

Dg: Fibroadenoma mammmmae l.sin



[to ponatamu?

Ekstirpacija na tumorot vo
lokalna ili opšta anesteziija



[to ponatamu?

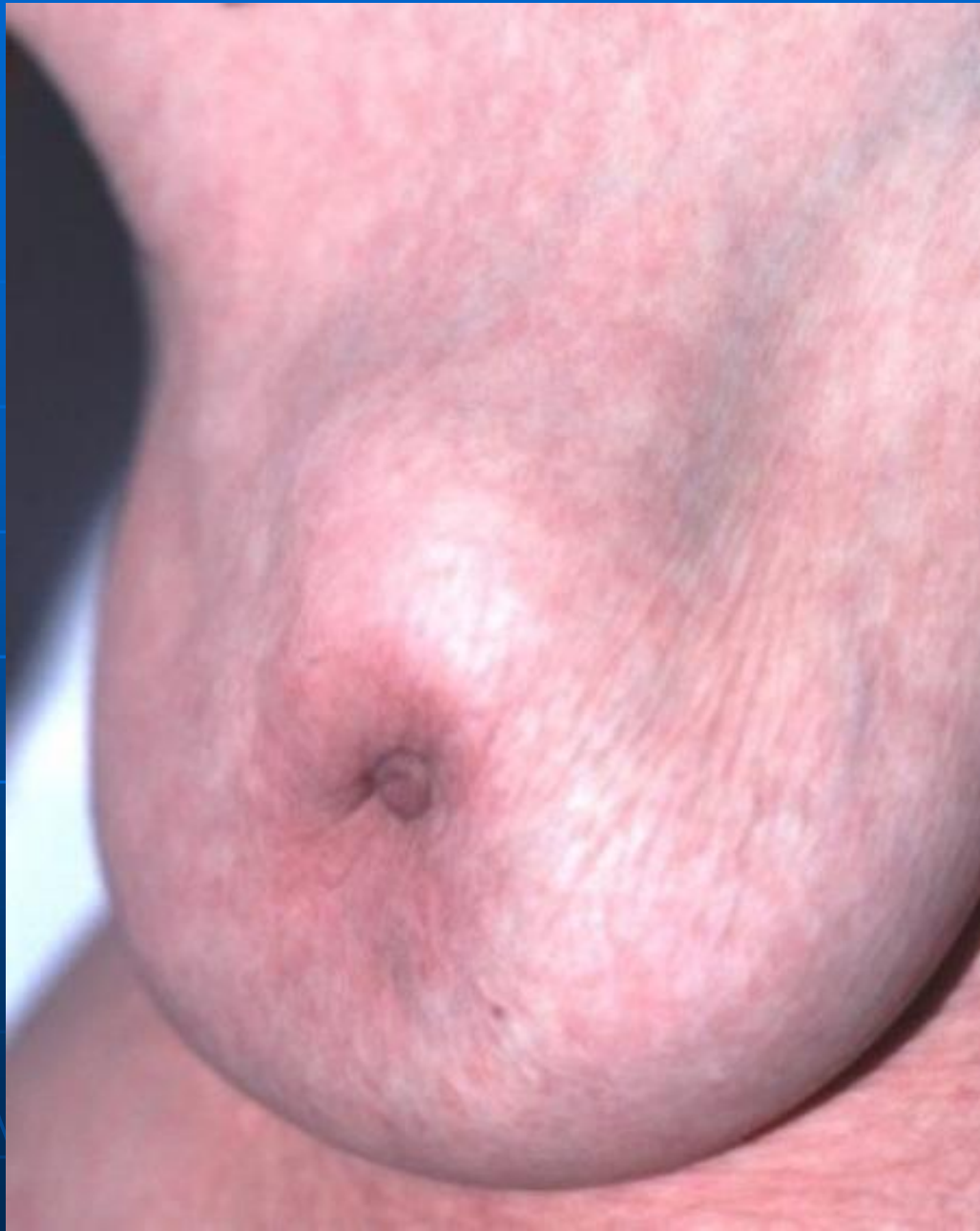
Da i objasnime sekoj mesec
da izvr{uva samopregled

Kontrola po 6 meseci so
klini~ki pregled i
ultrasonografija

Služaj 5



- @ena stara 54 godini
- @enata došla za prvpat na lekar zaradi tegobi so dojkite, koi se sostojat na slu~ajno napipanje ~vor vo desnata dojka v tek na tu{irawe pred 3 mesec, koj istiot ne se povlekuva.
- Tumorot e bezbolan
- Ne sproveduva rutinski samopregled



■ Fizikalen pregled:

- Na inspekcija normalno konfigurirana dojki so oteklina na granica na gornite kvadranti.
- Na palpacija bezboolen ~vor so ~vrsta konzistencija, smesten nad gornata ivica na areolata, na granica na gornite kvadranti, so promer od 3 cm
- Aksilarno ima zgolemeni limfni jazli.

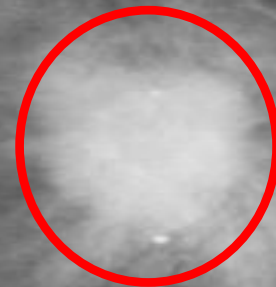
Dodatni dijagnostički postapki

- Mamografija
- Ultrasonografija
- Punkciona biopsija

Dodatni dijagnostički postopki

■ Mamografija

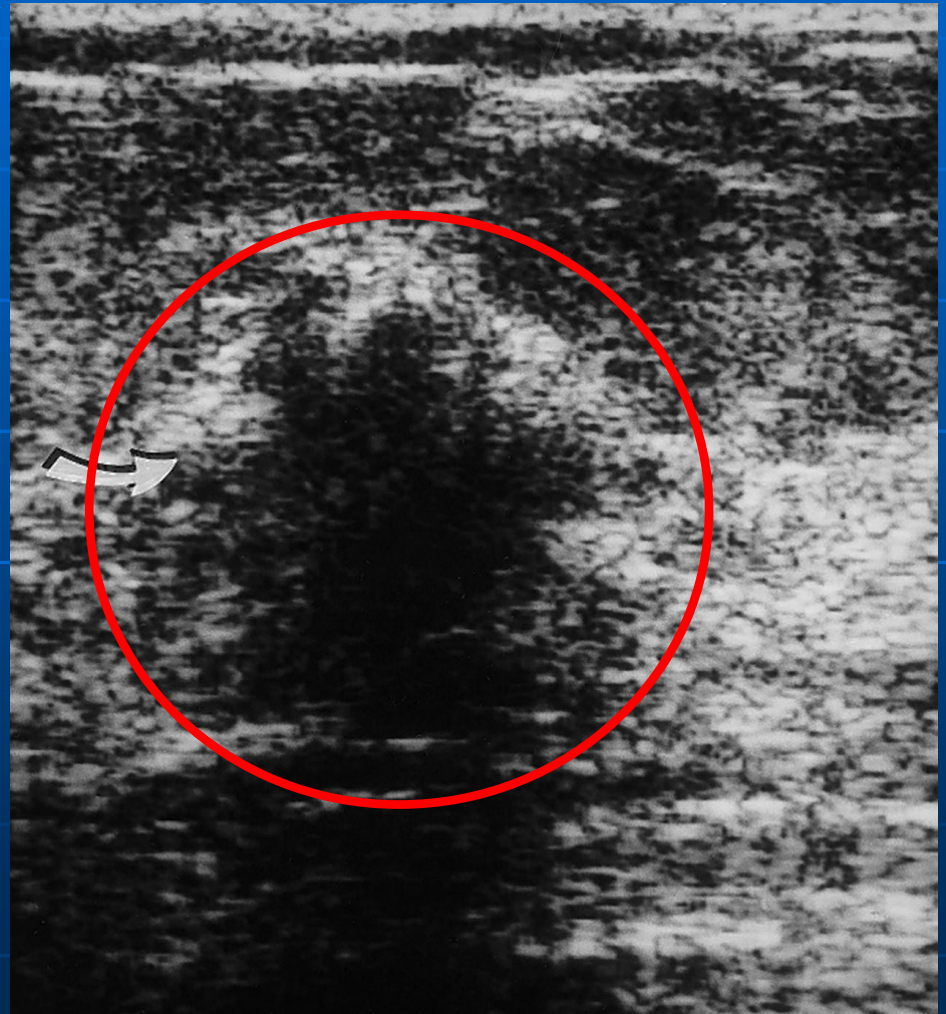
Hiperdenzna senka vo gorni partii na desna dojka, so zrakasti prožiruvawa. Ne mo`e od dadenata slika da se proceni soodnosot so ko`ata i bradavkata. Postojat nekolku mikrokalCIFikati vo tumorot.



Dodatni dijagnostički postopki

■ Ultrasonografija

Hiperehogen tumor so promer od 3 cm smesten na granica na gornji kvadranti, so promer od 3 cm so nejasni granici prema okolen parenhim



Dodatni dijagnostički postopki

- Punkciona biopsija

Klasifikaciona grupa V

Vo punktatot se najdeni kletki so sigurni znaci za atipija, soodvetno se raboti za malignom na dojka.

ФИНА ТЕНКОИГЛЕНА БИОПСИЈА

Пунктирана десна дојка на граница на горни квадранти, веднаш над ареолата, нејасно ограничена тврдина со промер 3 x 2cm

ЦИТОЛОШКИ НАОД

Класификациона група: V

(174002 - 850300 -)

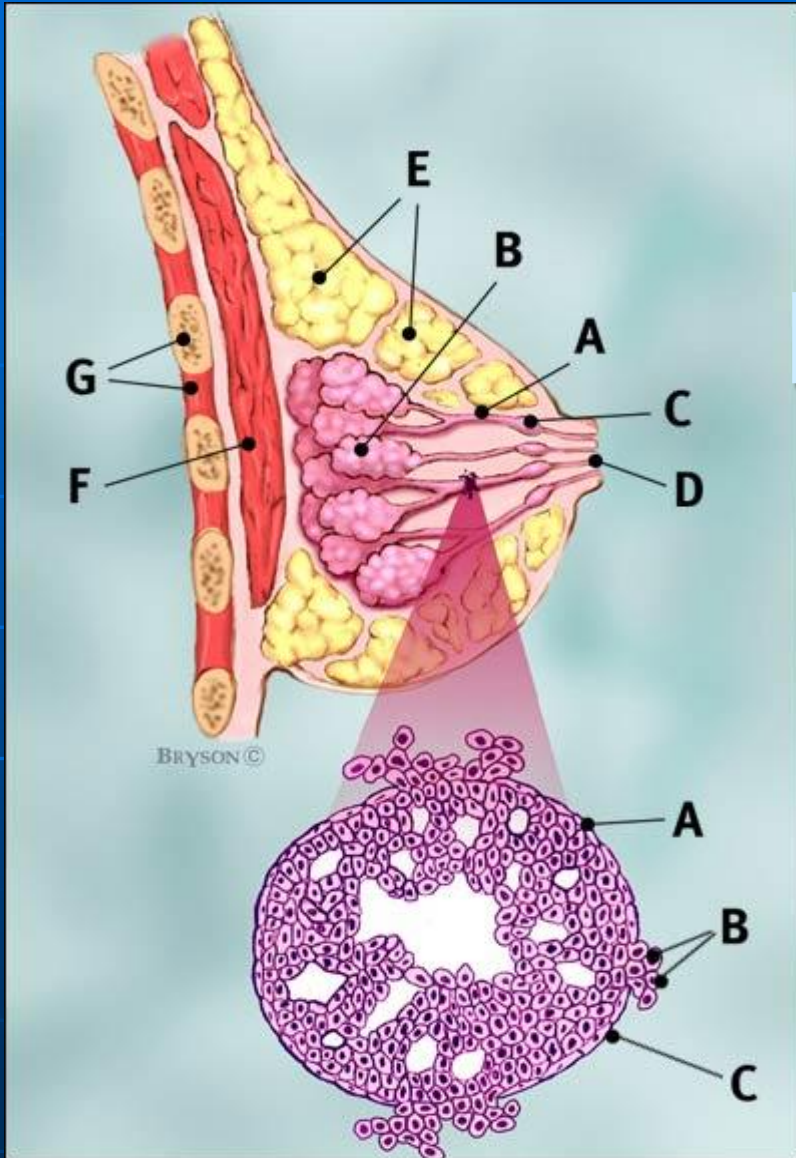
Во размаските на пунктатот идентифицирани се повеќе поединечни и групиран крупни келии со изразити карактеристики за малигнитет.

Според тоа, пунктираната промена одговара за **инвазивен дуктален тип на мамарен карцином.**

Потребно е пациентката да се јави кај својот хирург за понатамошно лекување.

ЗАБЕЛЕШКА: Од дополниот материјал направен е клеточен блок бр. 418897, во кој што се идентифицирани идентични келии со изразити карактеристики за малигнитет.

ductale invasivum mammmmae l.sin



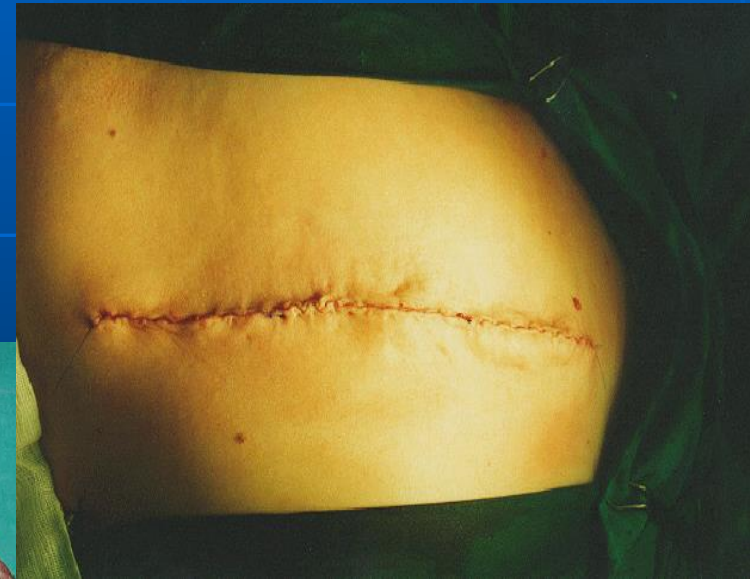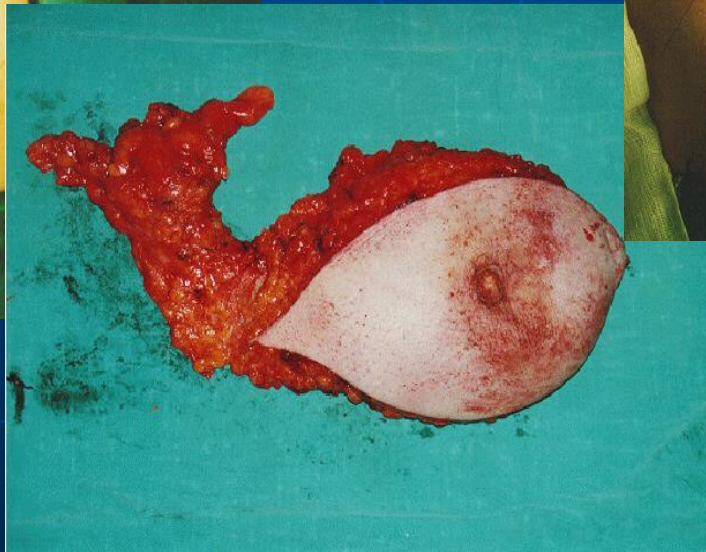
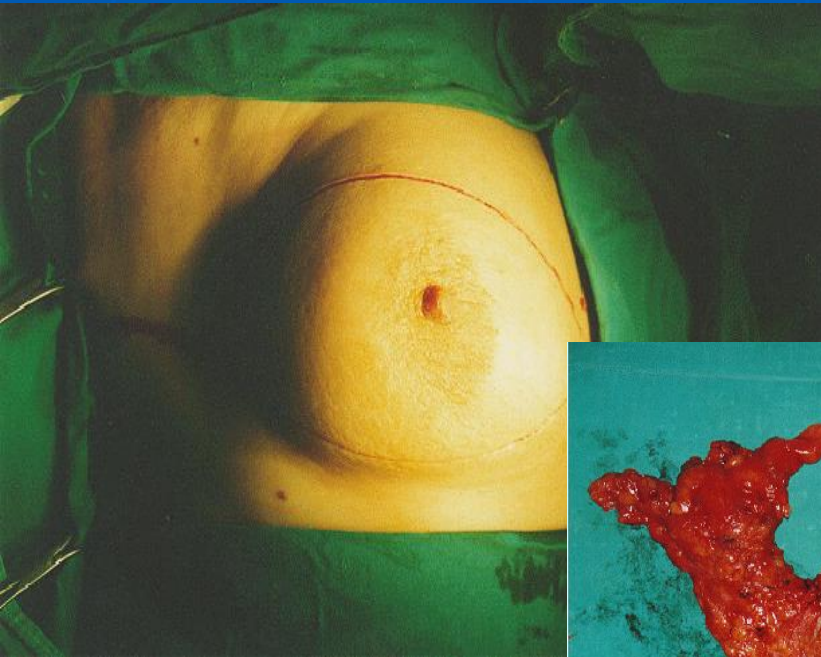
[to ponatamu?

- Isključevawe na sistemski metastazi
(Rtg na beli drobavi, ultrazvuk na
abdomen, labaratoriski analizi)

cTNM=T2 N1 Mx

[to ponatamu?

- Mastectomia radicalis op.sec. Madden.

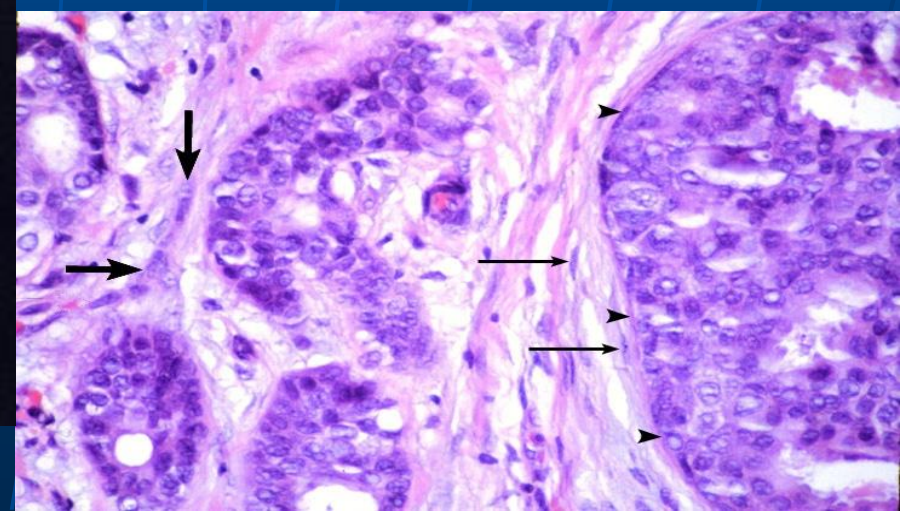
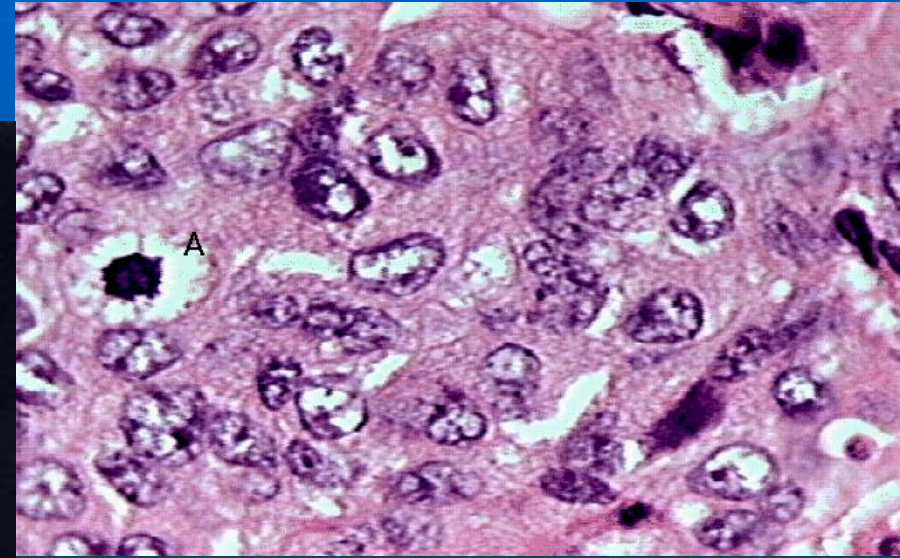

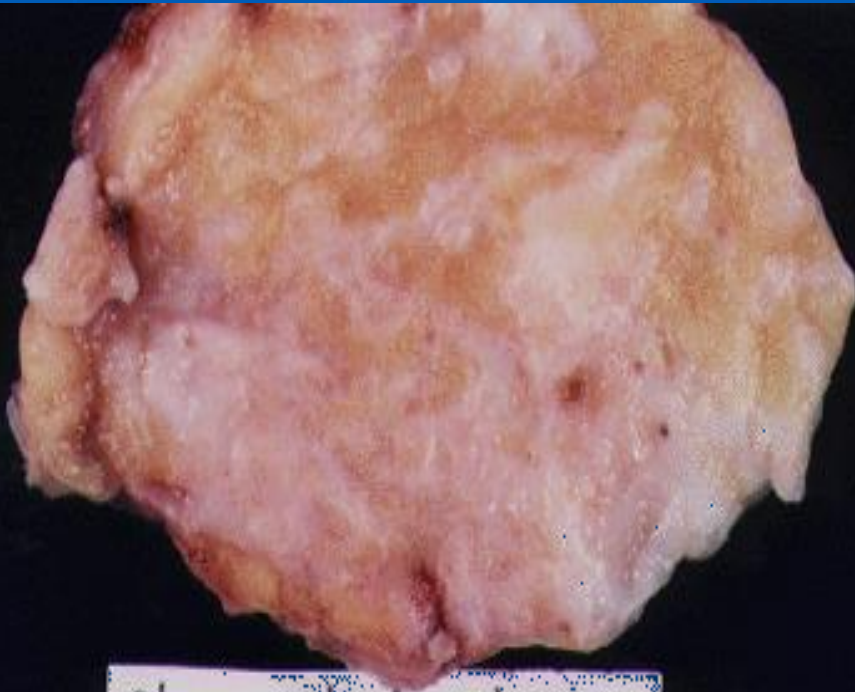


[to ponatamu?

- Mastectomia radicalis op.sec. Madden.



Carcinoma ductale invasivum
pTNM=pT2 G3 PN2 pMx c4 E1+ P1+
Her 3+
III A stadium



[to ponatamu?

- Hemioterapija
 - ACx6 +Taxol
- Herceptin
- Zra~na terapija
- Tamoxifen a 10 mg
 - 2x1 (5godini)

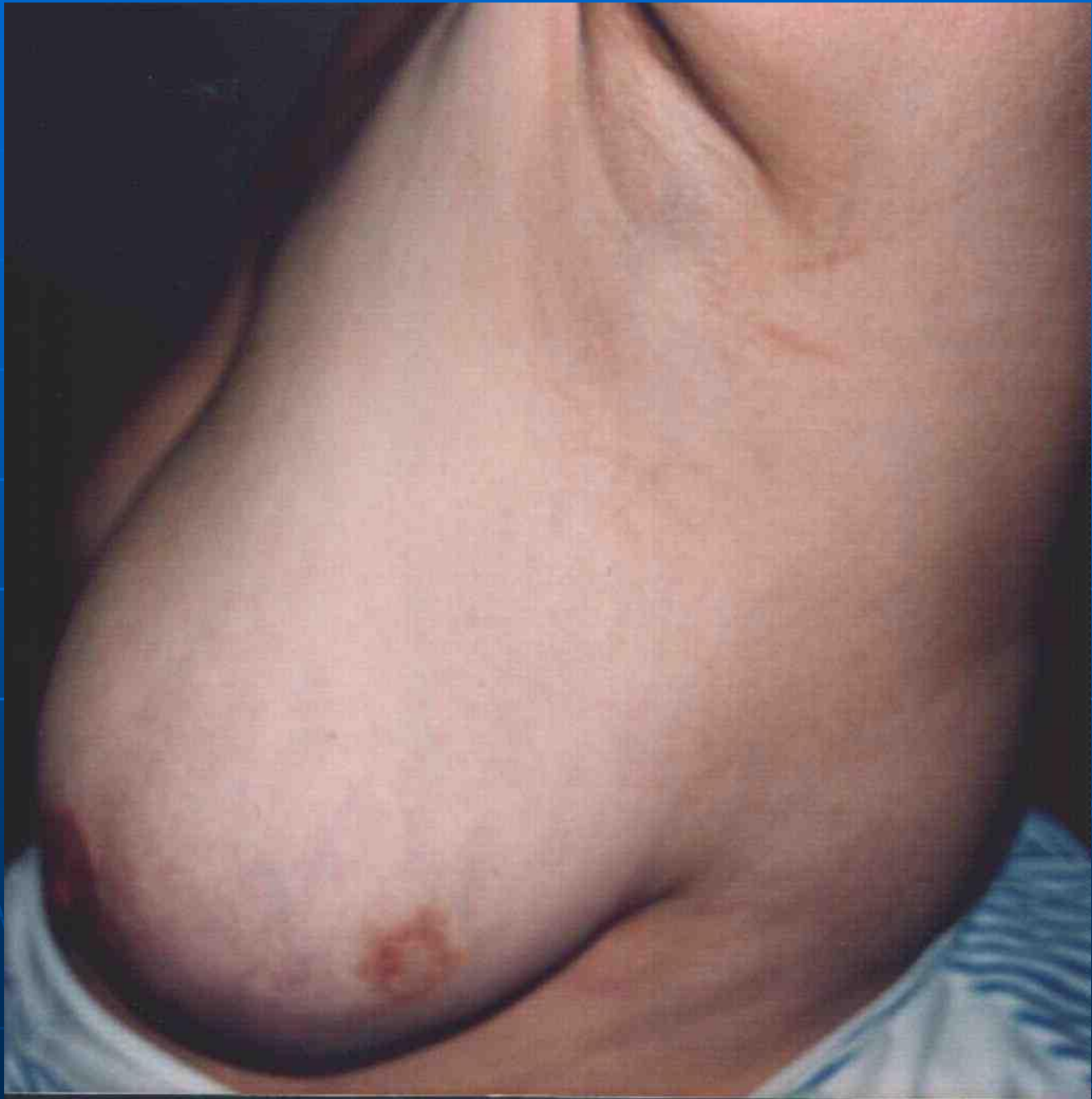[to ponatamu?

- Kontrola po 6 meseci
 - Rtg na beli drobovi
 - Ultrazvuk na abdomen
 - Komplet laboratorija (SE, hepatalni, alkalna fosfataza)
 - Tumor markeri za dojka- MCA, Ca 15-3
 - Mamografija na zdrava dojka na 2 godini
 - Sken na koski na 2 godini

Služaj 6



- @ena stara 64 godini
- @enata doajla za prvpat na lekar zaradi tegobi so dojkite, koi se sostoja na slu~ajno napipan ~vor od 1,5 cm vo levata dojka.
- Tumorot e bezbolen
- Ne sproveduva rutinski samopregled



■ Fizikalen pregled:

- Na inspekcija normalno konfigurirana dojki bez deformiteti. (hematomot e nastanat po punkcijata)
- Na palpacija bezbole ~vor so ~vrsta konzistencija, smesten vo dolno lateralnen kavdrant, so promer od 1,5 cm
- Aksilarno nema zgolemeni limfni jazli.

Dodatni dijagnostički postapki

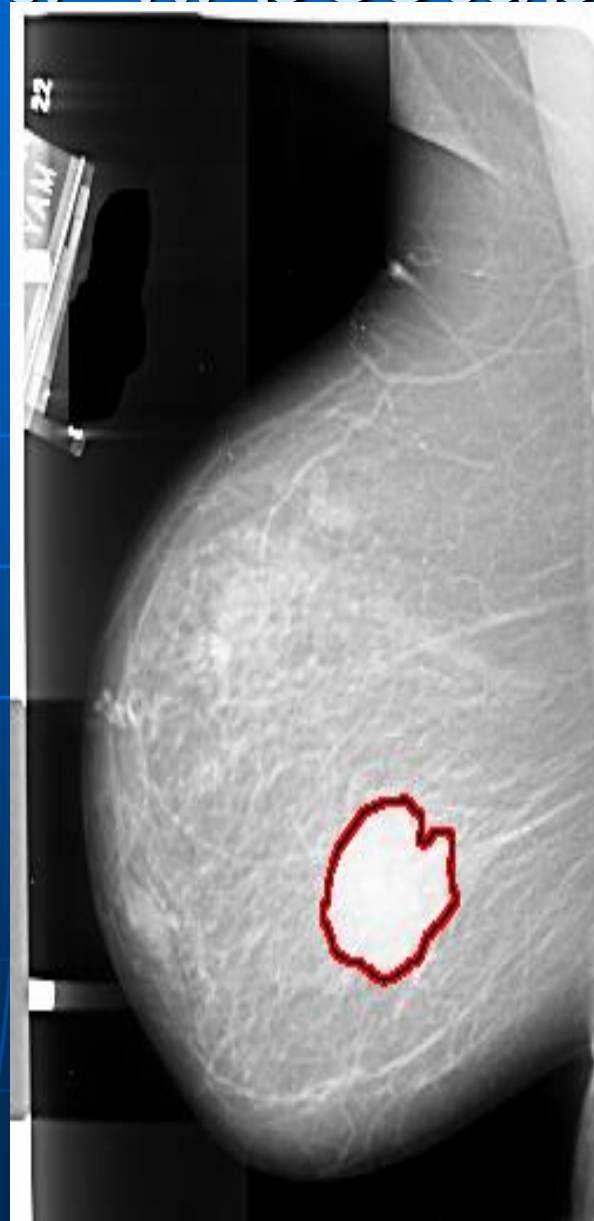
- Mamografija
- Ultrasonografija
- Punkciona biopsija

Dodatni dijagnostički postopki

■ Mamografija

Hiperdenzna senka
vo dolno lateralen
kvadrant, so zrakasti
proširuvawa.

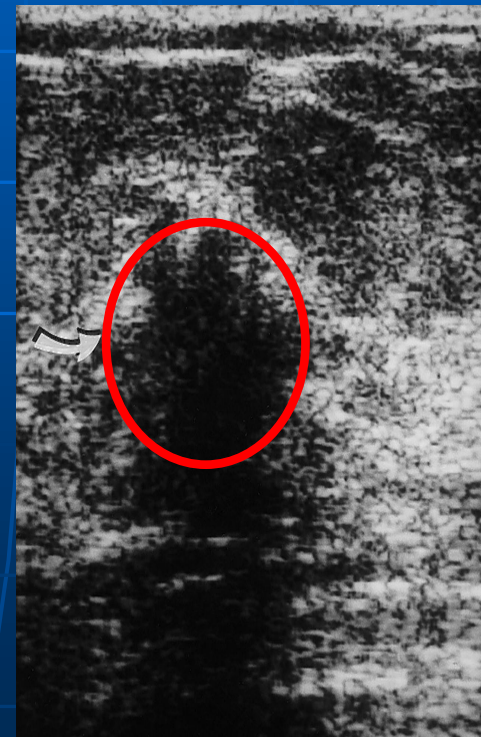
Tumefaktot nema
kontakt so
bradavkata.



Dodatni dijagnostički postopki

■ Ultrasonografija

Hiperehogen tumor so promer od 1,4 cm smesten v dolno lateralen kvadrant so nejasni granici prema okolni parenhim



Dodatni dijagnostički postopki

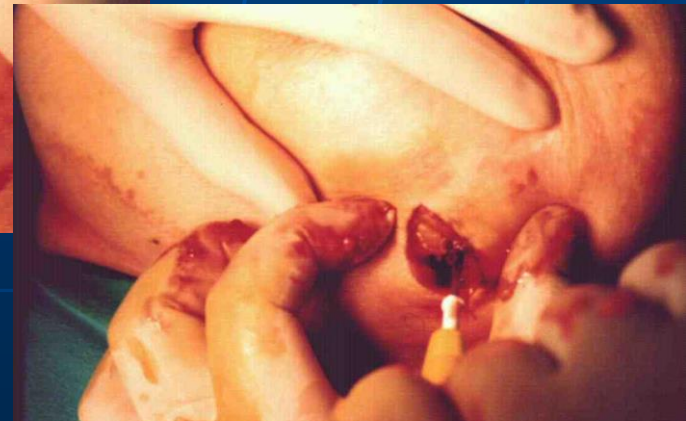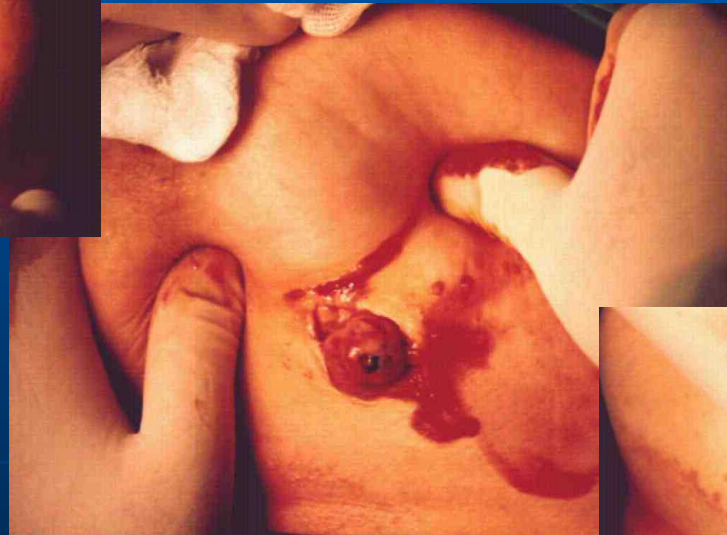
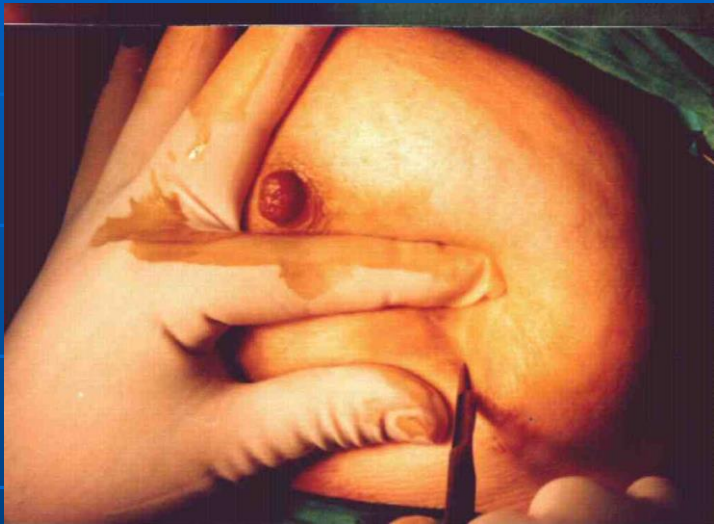
- Punkciona biopsija

Klasifikaciona grupa III

Vo punktatot se najdeni kletki so ne sigurni znaci za atipija,poradi{to se prepora~uva odstranuvawe na istiot i histolo{ka analiza..

[to ponatamu?

- Extirpatio tumoris.



[to ponatamu?

- Dg: Carcinoma lobulare mammae
l.sin.

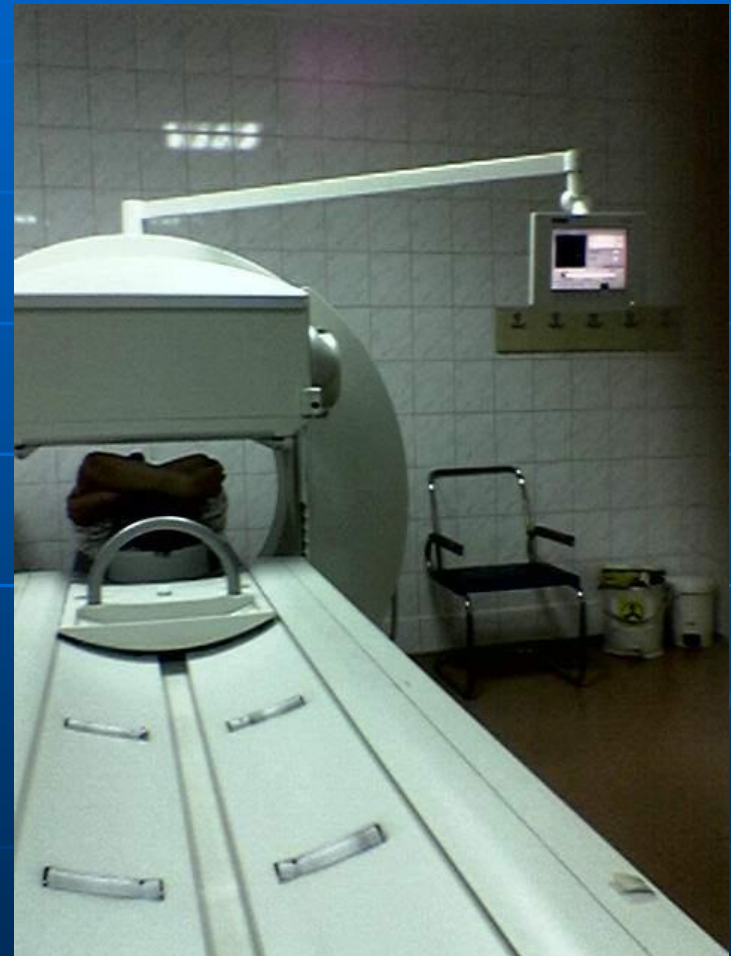CTNM=T1 NO Mx

[to ponatamu?

- Isključevawe na sistemski metastazi (Rtg na beli drobovi, ultrazvuk na abdomen, labaratoriski analizi)

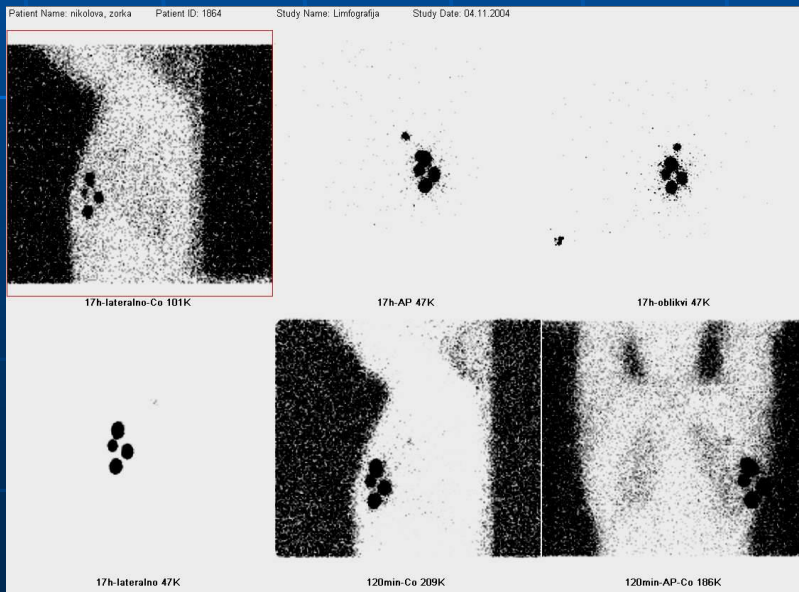
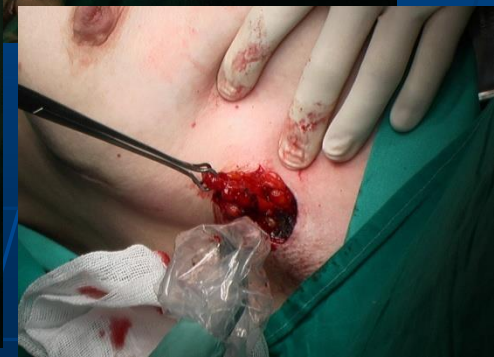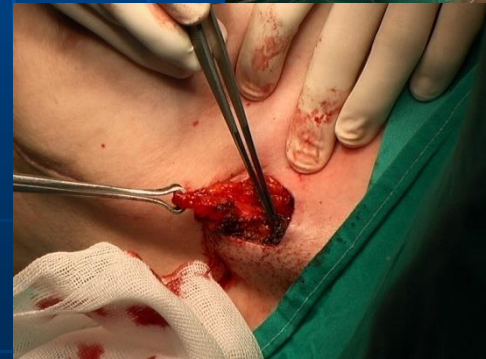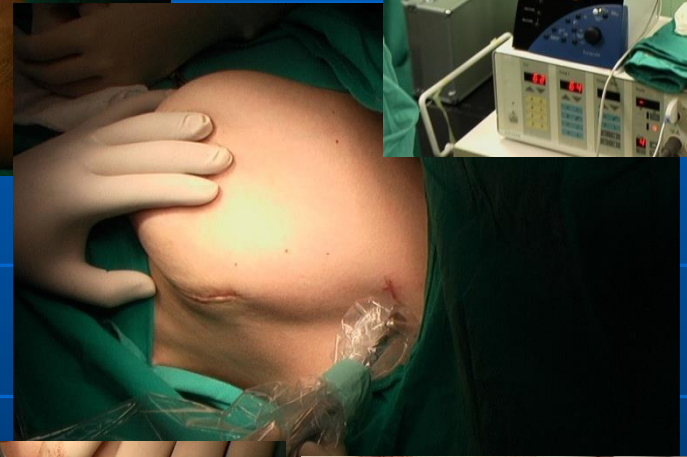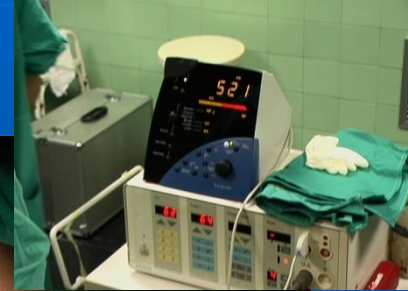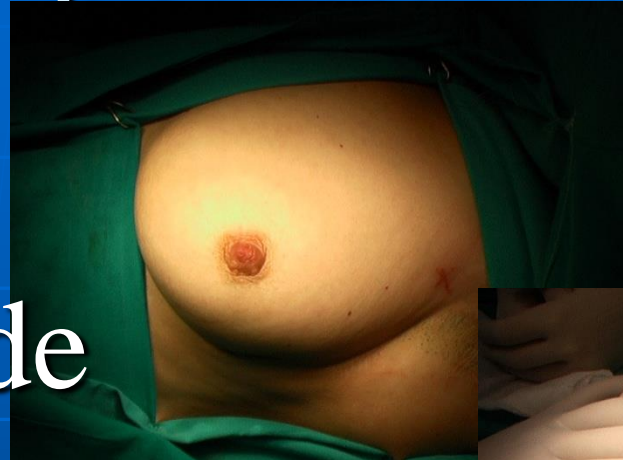[to ponatamu?

- Sentinel lymph node dissection



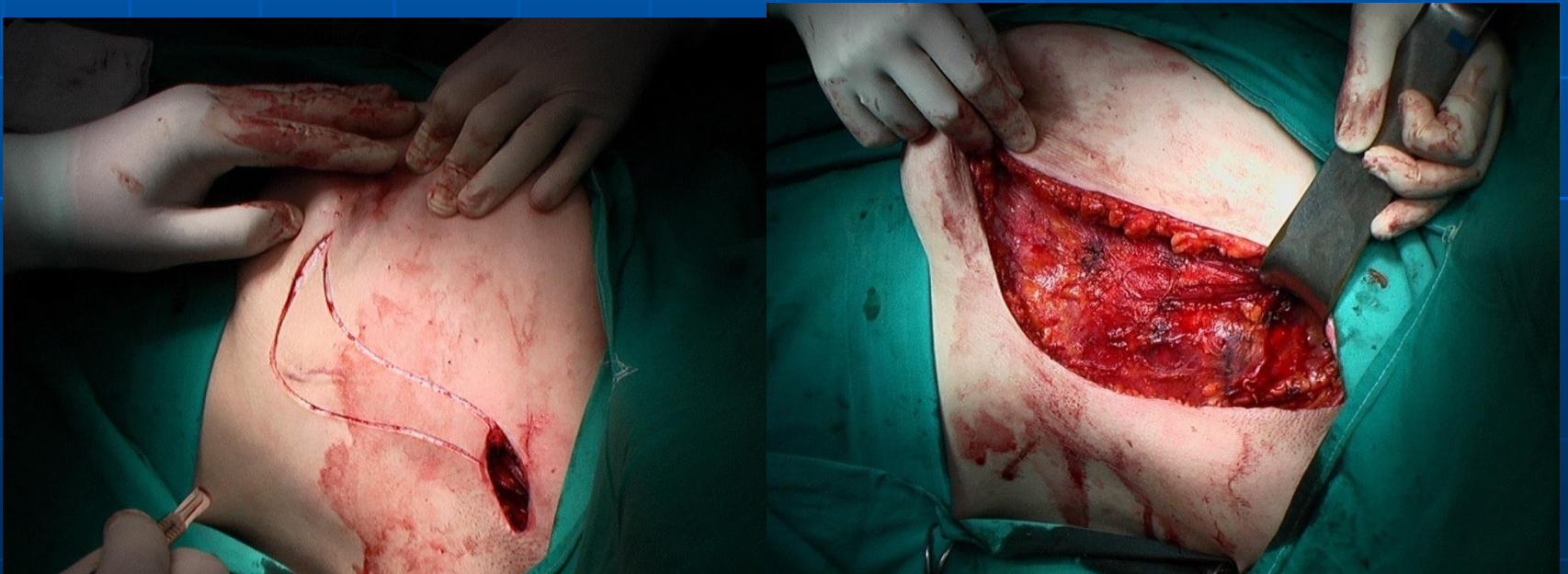
[to ponatamu?

■ Sentinel lymph node dissection



[to ponatamu?


- Quadrantectomy cum lymphadenectomy axilaris



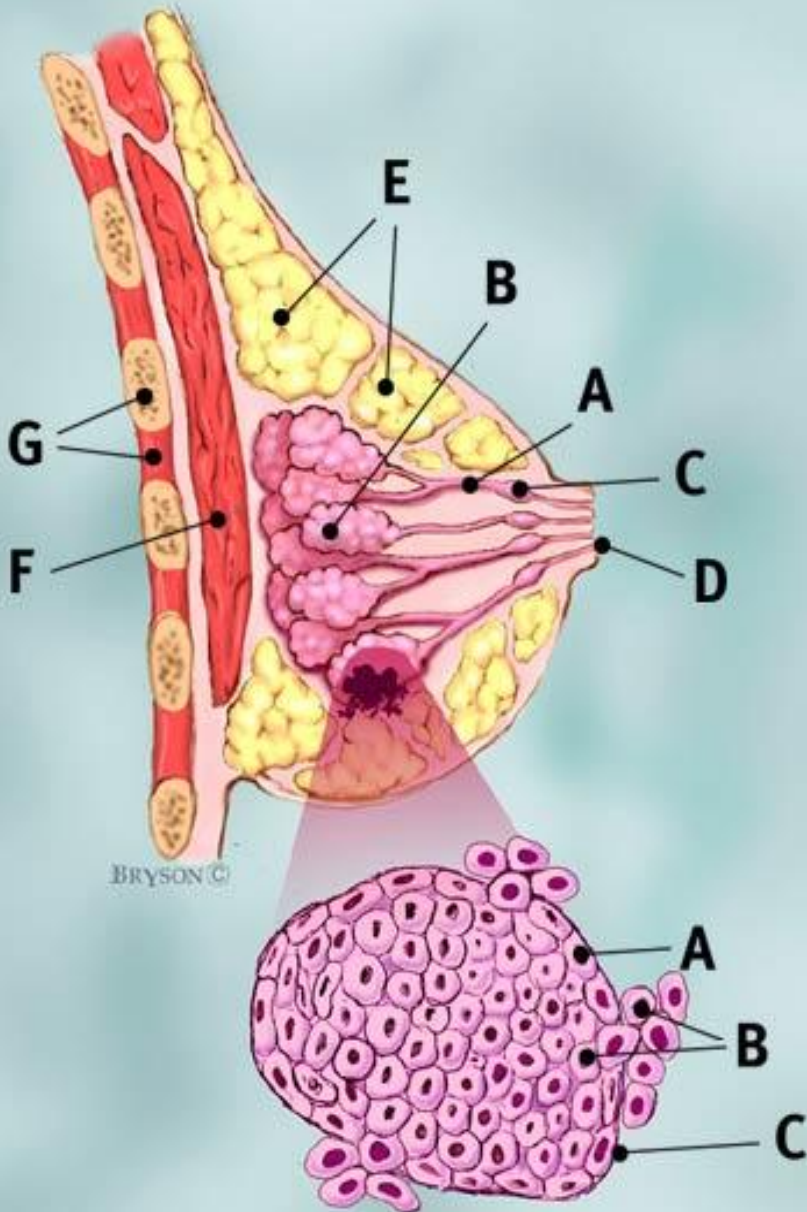
Poraditoo {to sentinel limfnata lezda e pozitivna se pravi kompletna limfadenektomija koja se nadopolnuva na kvadrantektomijatata.

[to ponatamu?

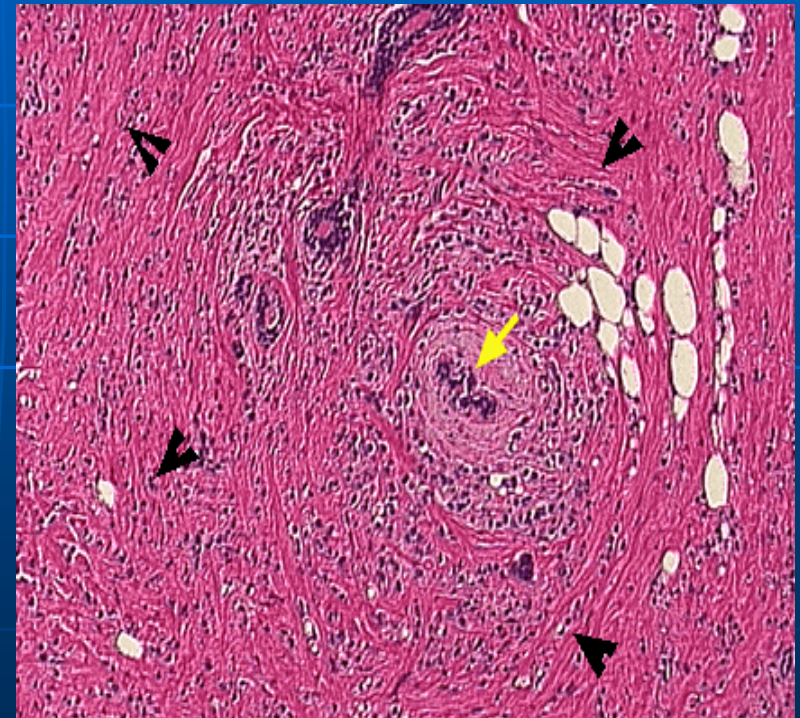
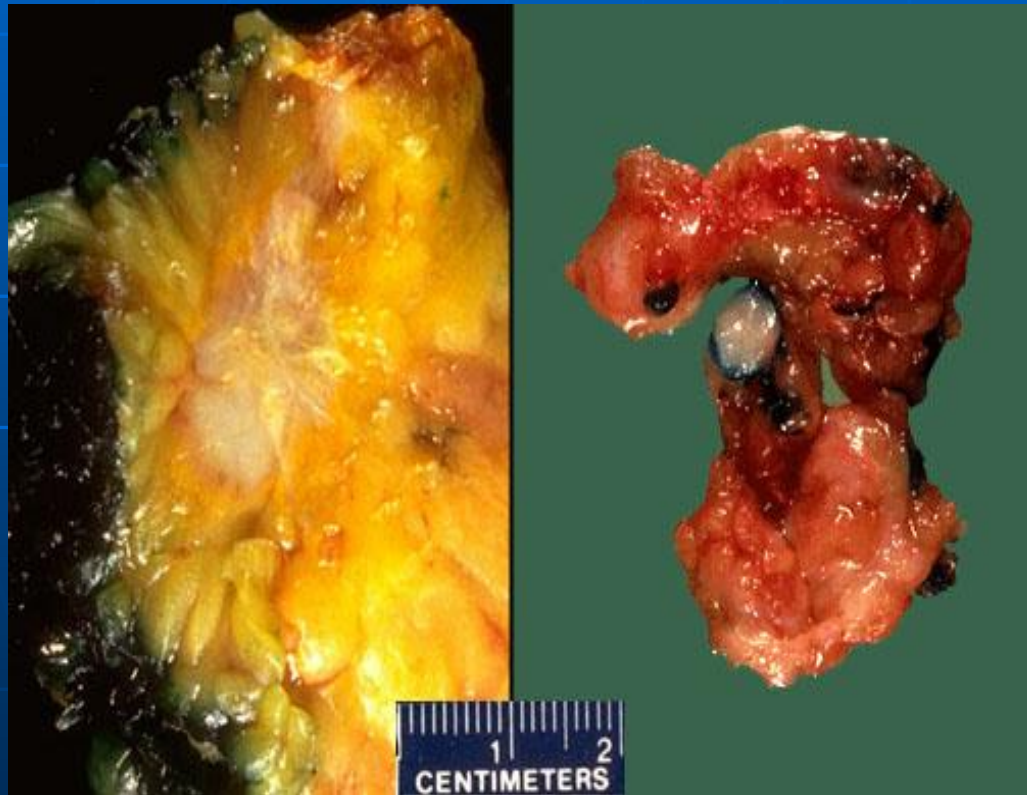
- Quadrantectomy cum
limphadenectomy axilaris



Dg: Carcinoma lobulare invasivum mammmmae I.sin



Carcinoma lobulare invasivum
pTNM=pT1 G2 PN1 pMx c2 E3+ P3+
Her -
IIA stadium



[to ponatamu?

■ Hemioterapija

- CMF_{x6}

■ Tamoxifen a 10 mg

- 2x1 (5godini)

■ Zra~na terapija

[to ponatamu?

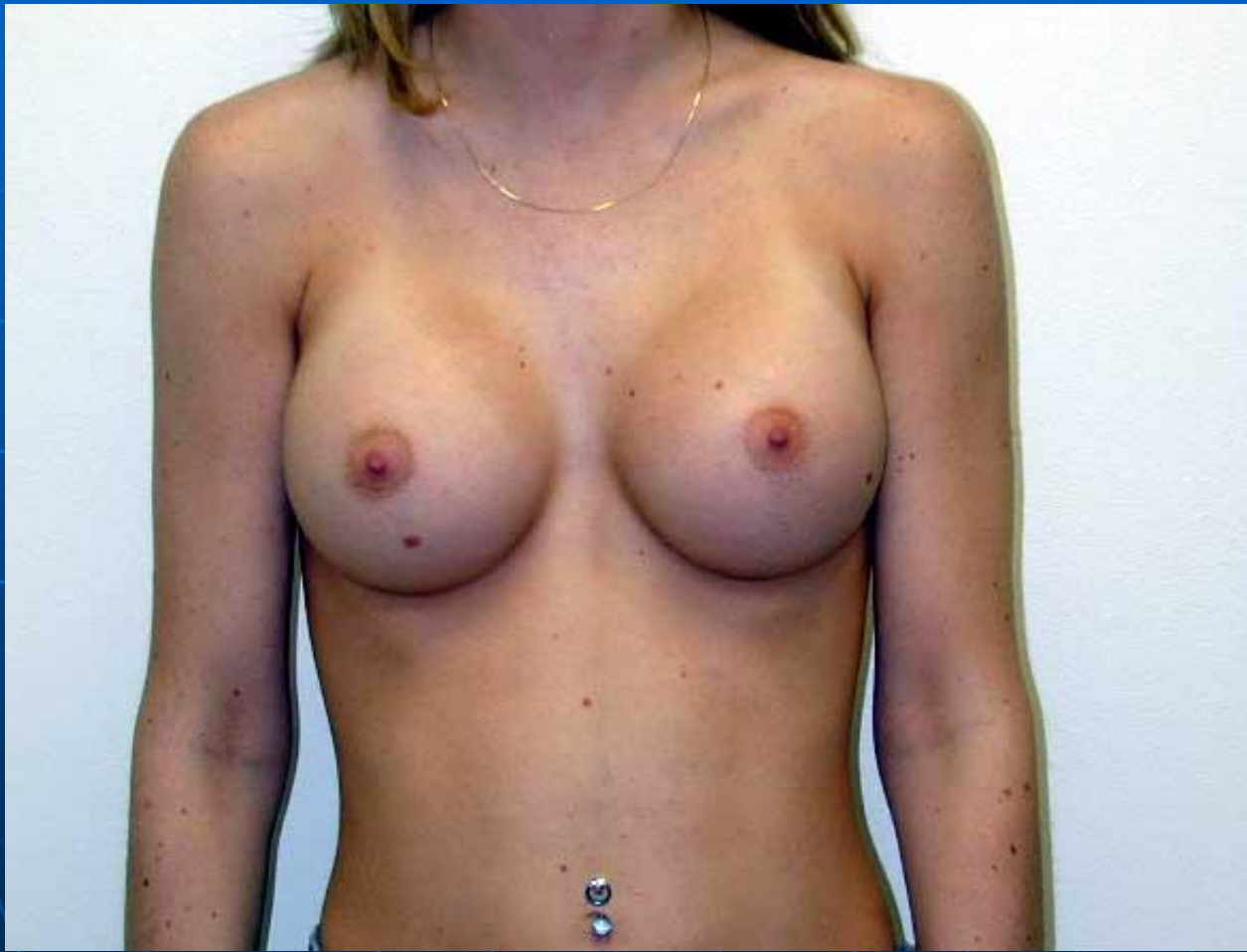
■ Kontrola po 6 meseci

- Rtg na beli drobovi
- Ultrazvuk na abdomen
- Komplet laboratorija (SE, hepatalni, alkalna fosfataza)
- Tumor markeri za dojka- MCA, Ca 15-3
- Mamografija na zdrava dojka na 2 godini
- Sken na koski na 2 godini

Služaj 7



- @ena stara 44 godini
- @enata doajla za prvpat na lekar zaradi kontrola na dojkite bez da ima napipano bilo kakvi promeni.
- Sproveduva rutinski samopregled



■ Fizikalen pregled:

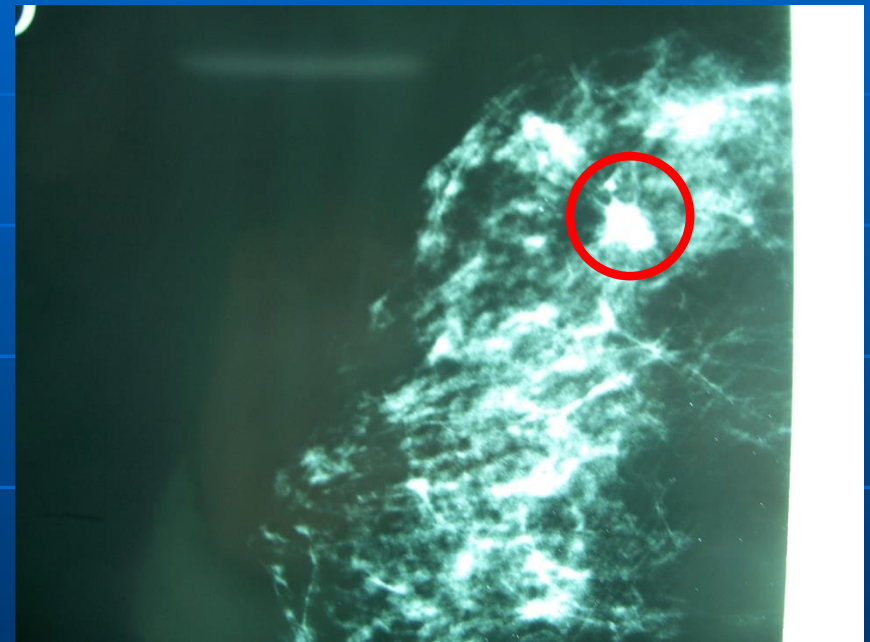
- Na inspekcija normalno konfigurirana dojki bez deformiteti.
- Na palpacija ne se palpira niakakva patološka promena
- Aksilarno nema zgolemeni limfni jazli.

Dodatni dijagnostički postapki

- Mamografija
- Ultrasonografija
- Punkciona biopsija

Dodatni dijagnostički postopki

- **Mamografija**
 - Mala lezija (7 mm) vo dojkata so neramni ivici so mikrokalcifikati vo istiot



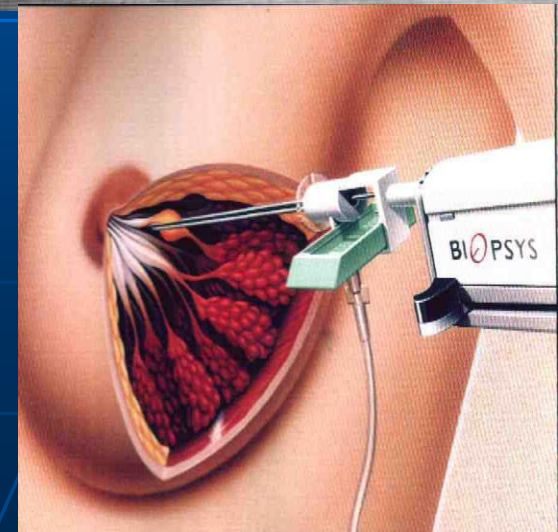

Dodatni dijagnostički postopki

- Ultrasonografija
- Mala nejasno ograničena lezija vo okolno lezdeno tkivo

Dodatni dijagnostički testi

- “Core” biopsija vodena pod mamografija

Vo materijalot se detektiraat maligno promeneti kletki koi dosta uniformni so i uka`uvaat na dobrodiferenciran lobularen karcinom na dojka



[to ponatamu?

- Dg: Carcinoma lobulare mammae
l.sin.
- Nepalpabilna lezija

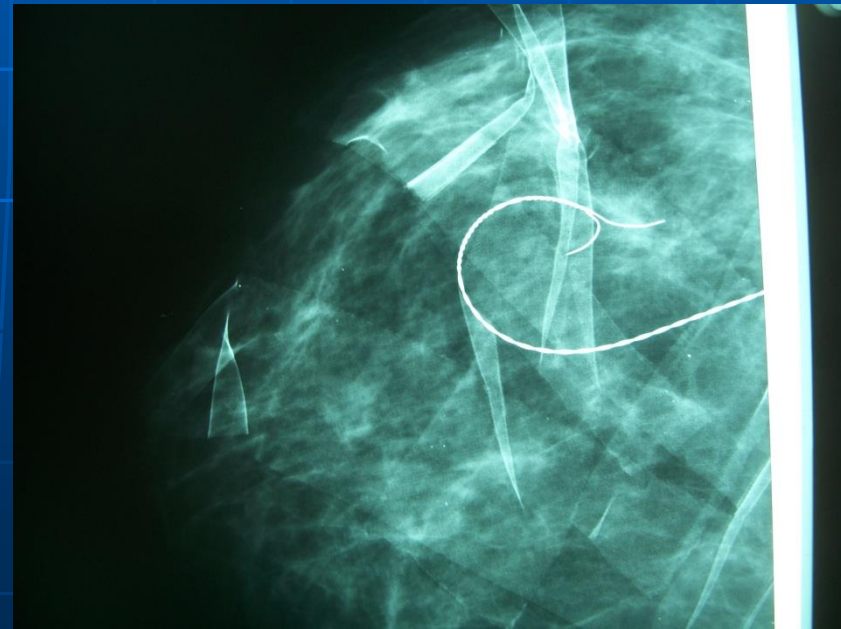
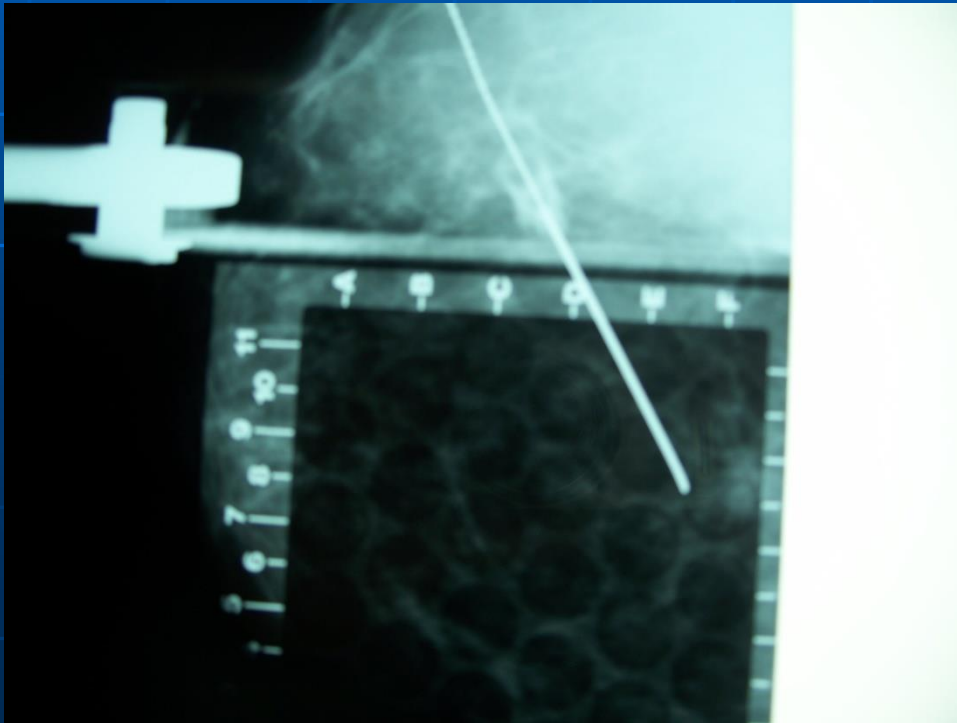
CTNM=T1 NO Mx

[to ponatamu?

- Isključevawe na sistemski metastazi (Rtg na beli drobovi, ultrazvuk na abdomen, labaratoriski analizi)

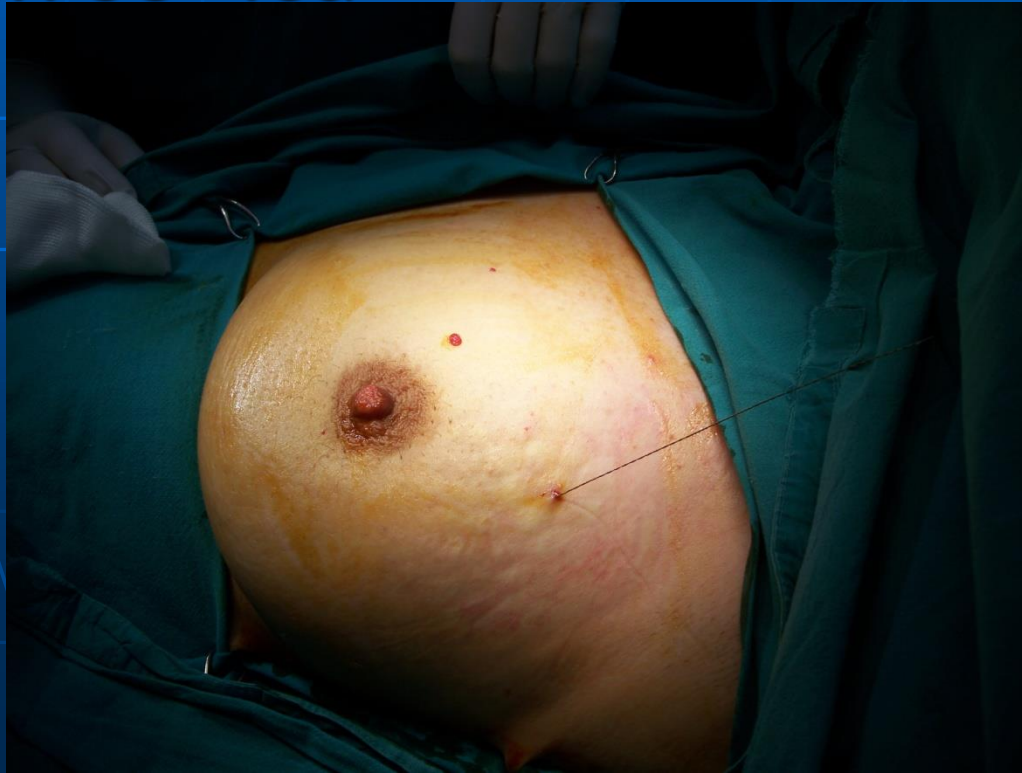[to ponatamu?

- Obele`uvawe na tumor so
`ica




[to ponatamu?

- Quadrantectomy cum
limphadenectomy axilaris na tumor
obele`an so `ica

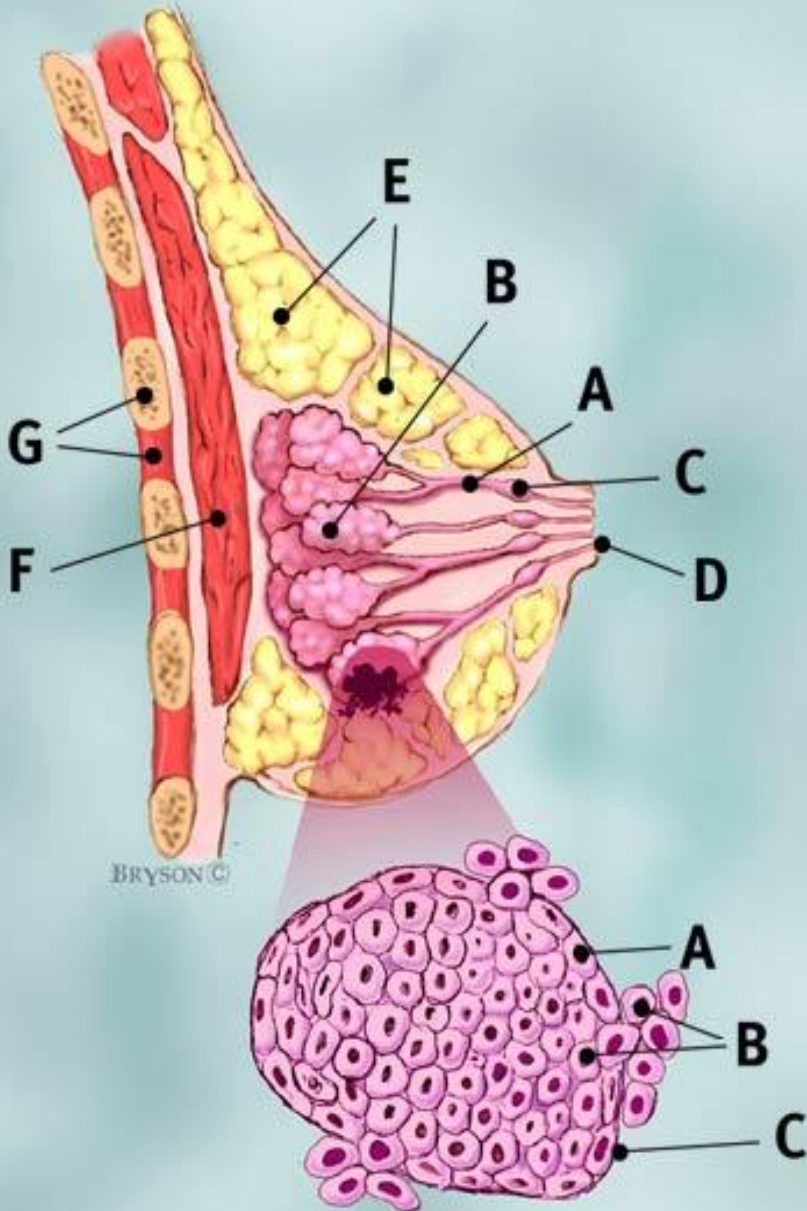


[to ponatamu?

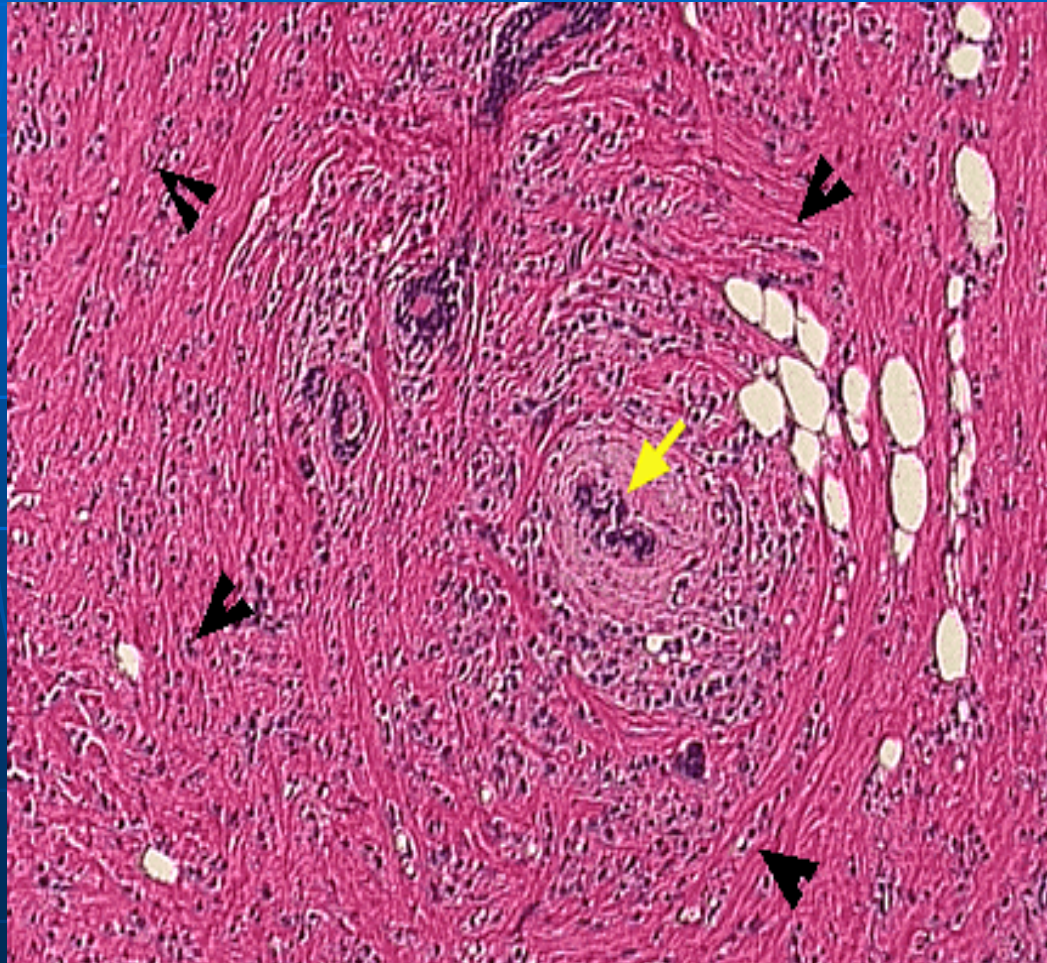
- Quadrantectomia cum
limphadenectomia axilaris na tumor
obele`an so `ica



Dg: Carcinoma lobulare invasivum mammmmae l.sin



Carcinoma lobulare invasivum
pTNM=pT1G1PNO pMx c E3+ P3+
Her -
I stadium



[to ponatamu?

- Tamoxifen a 10 mg
 - 2x1 (5godini)
- Zračna terapija

[to ponatamu?

■ Kontrola po 6 meseci

- Rtg na beli drobovi
- Ultrazvuk na abdomen
- Komplet laboratorija (SE, hepatalni, alkalna fosfataza)
- Tumor markeri za dojka- MCA, Ca 15-3
- Mamografija na zdrava dojka na 2 godini
- Sken na koski na 2 godini