



РЕКОНСТРУКЦИЈА НА ДОЈКИ ПО МАСТЕКТОМИЈА

***Доц.Др.Боро Цонов, Асс.Др.Софија Пејкова
Ј.З.У. Клиника пластична и реконструктивна хирургија-
Скопје***



- *Реконструктивната хирургија на гради е хируршка интервенција која се изведува за да го подобри изгледот на пациентката, да го надополни волуменот или обликот и волуменот истовремено*





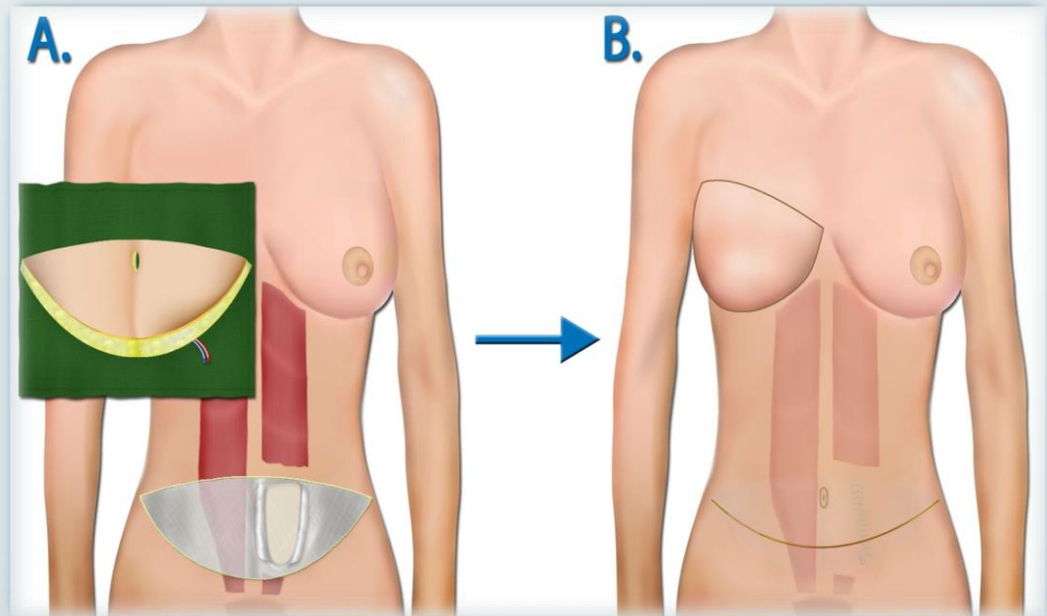
Има повеќе хируршки методи за таа цел:

1. Реконструкција со сопствено ткиво

- мускул

- масно ткиво

- кожа



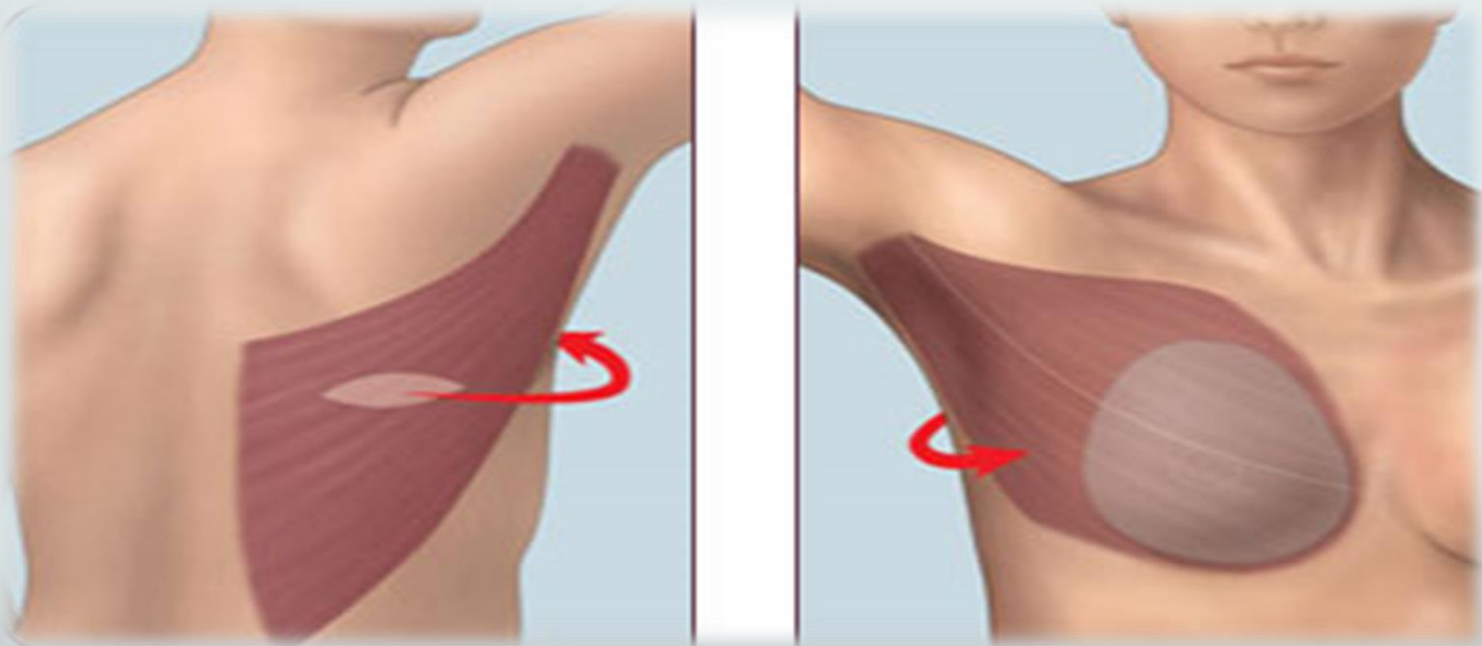


2. Реконструкција со употреба на импланти, чија обвивка е направена од полимер и се исполнети со силикон или физиолошки раствор.



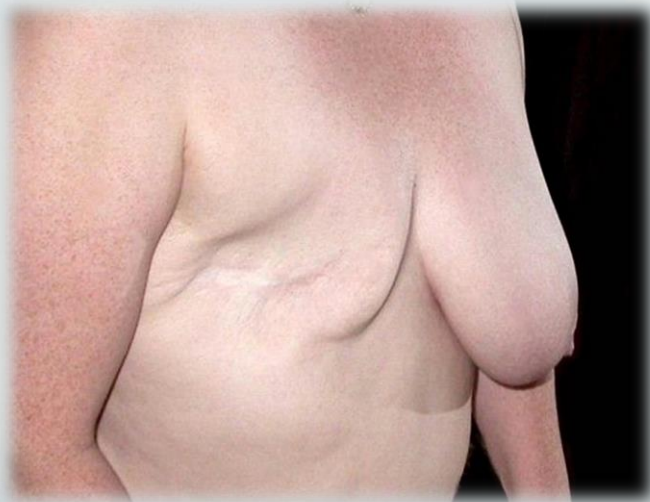

3. Комбинација на двете техники со употреба на импланти и сопствено ткиво





- *Поради губитоком на дел од ткивото и понекогаш целосниот губиток на дојката често пати пациентките се решаваат за реконструктивен хируршки зафат.*

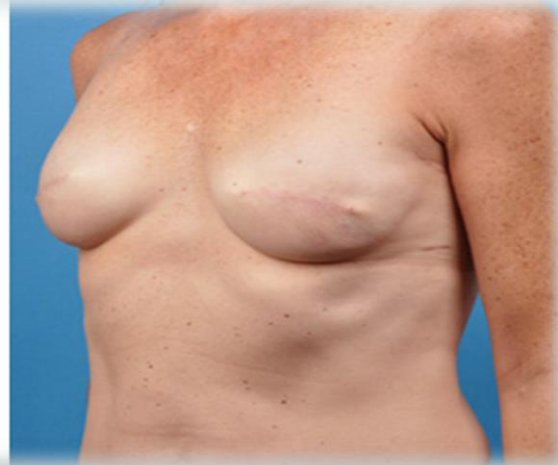
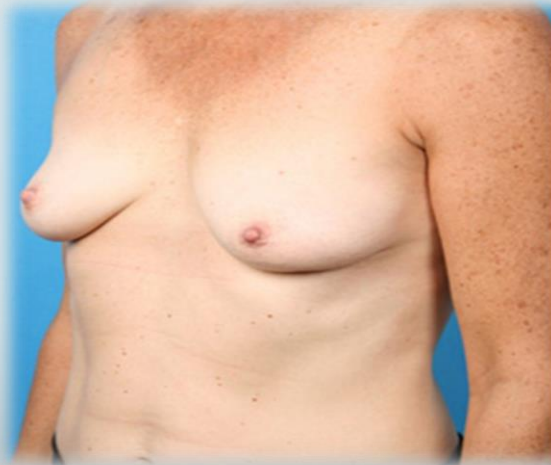


- *За многу пациентки кои го победиле карциномот на дојка тоа е прав и вистински избор, причините заради кои се решаваат на ваков чекор се повеќе:*
 - *Се чувствуваат целосно после губењето на органот*
 - *Враќање на самодовербата*
 - *Нов почеток и.т.н*

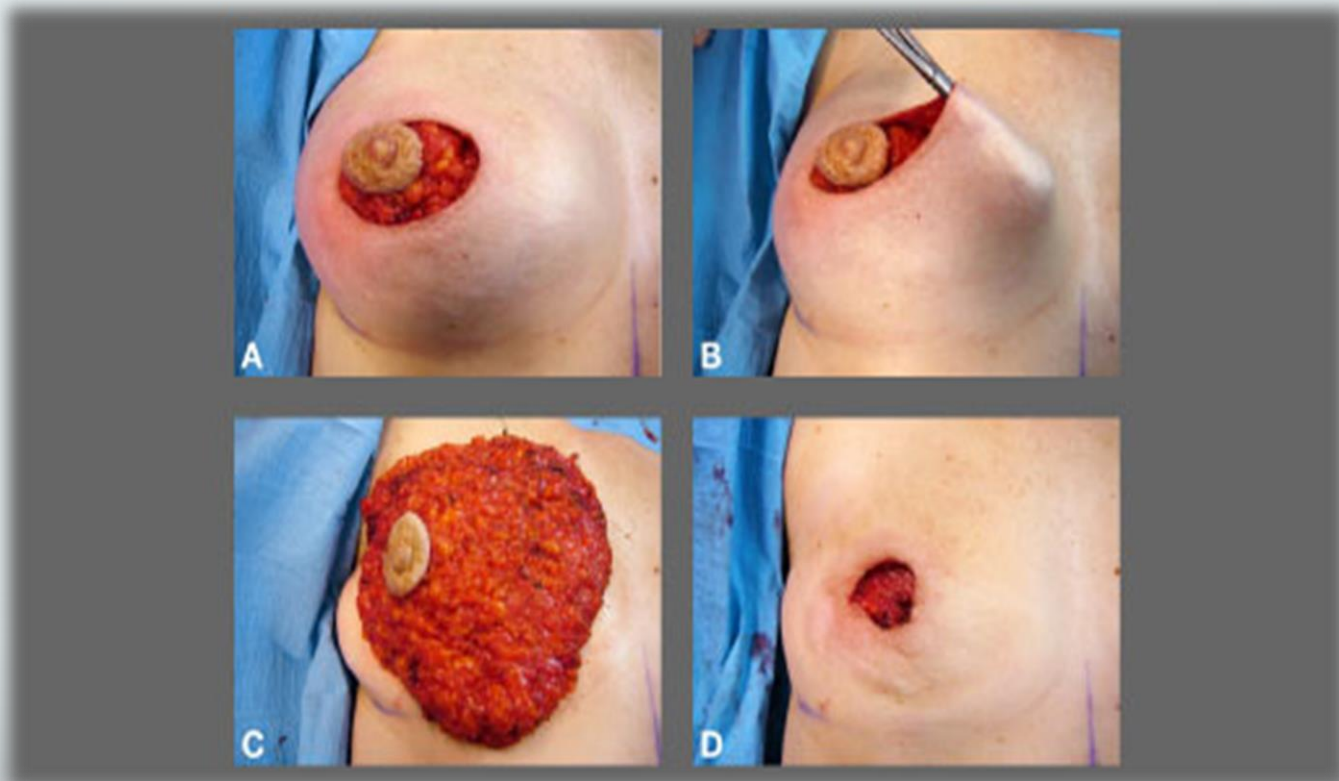


- *Реконструкцијата може да се изведе во исти акт ако дозволуваат параметрите предвидени од торакалниот хирург и тогаш велиме дека е тоа **примарна реконструкција***



Примарна реконструкција

- Започнува со суб-кутана мастектомија или skin sparing мастектомија*



Суб-пекторален пласман на имплантот

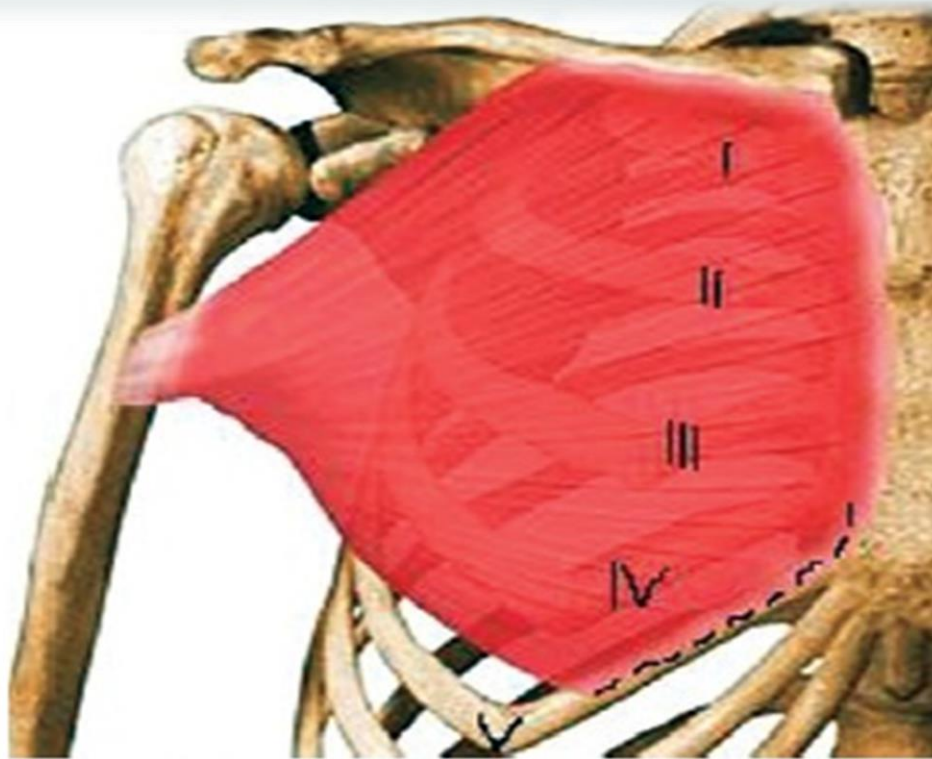
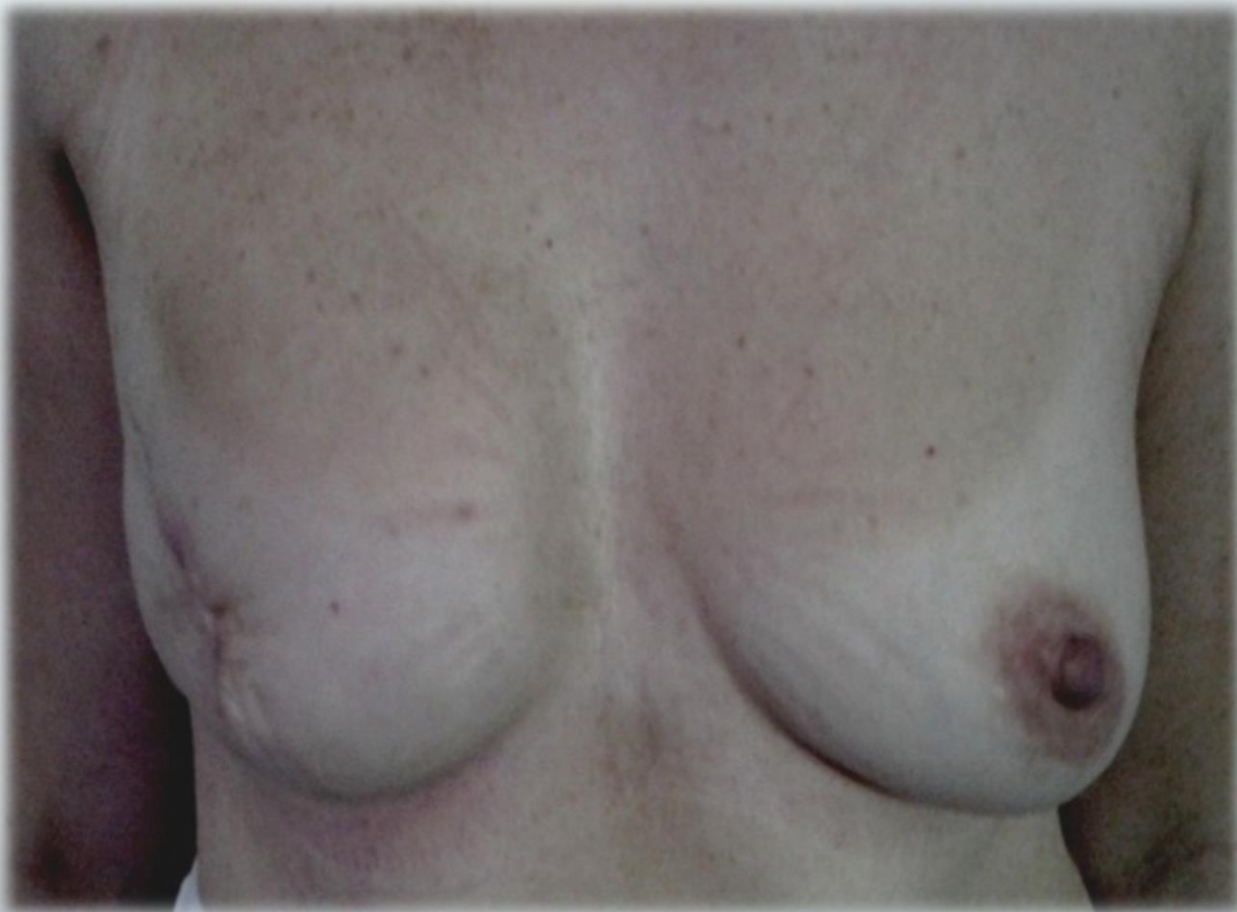
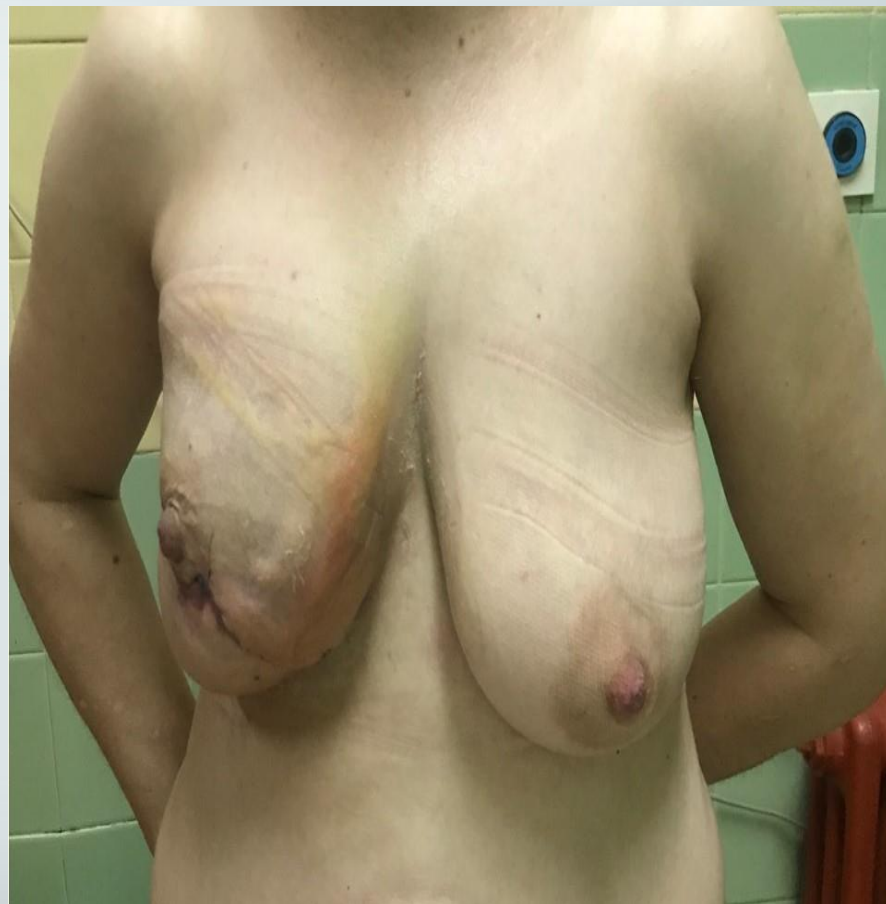
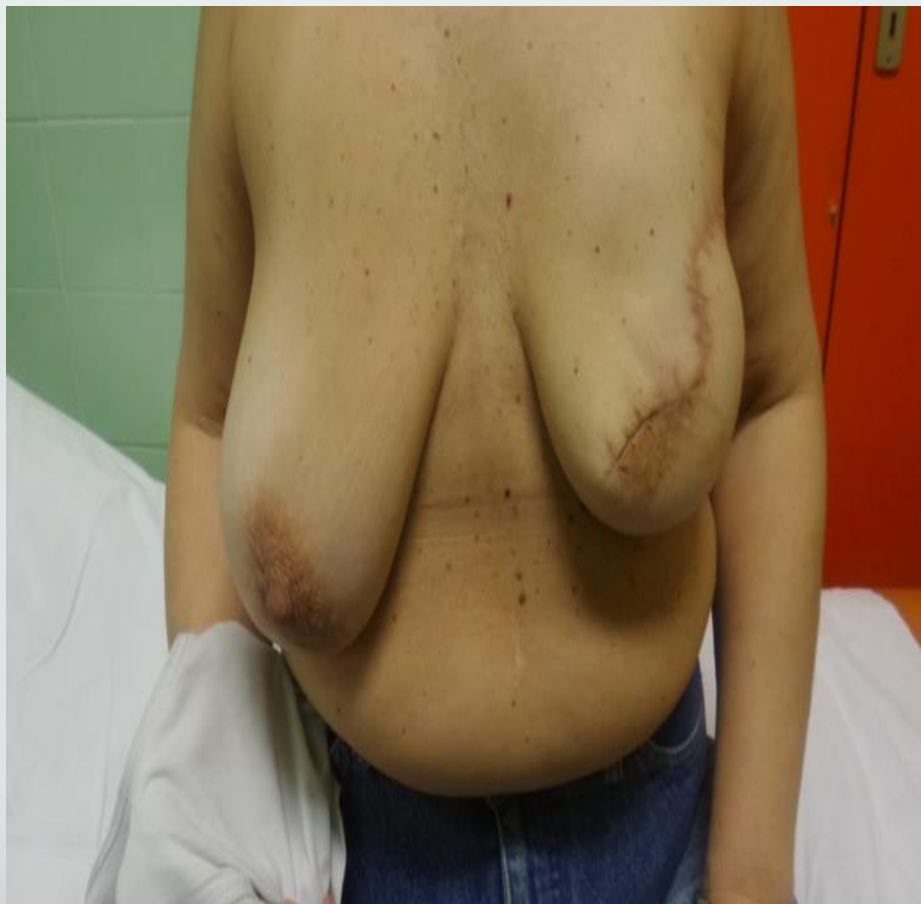Figure 16 – Anatomy of the pectoralis major and its insertions on the clavicle, sternum, ribs, and humerus. The location of the myotomy is indicated by a dotted line. I to V: ribs.

Приказ на случај

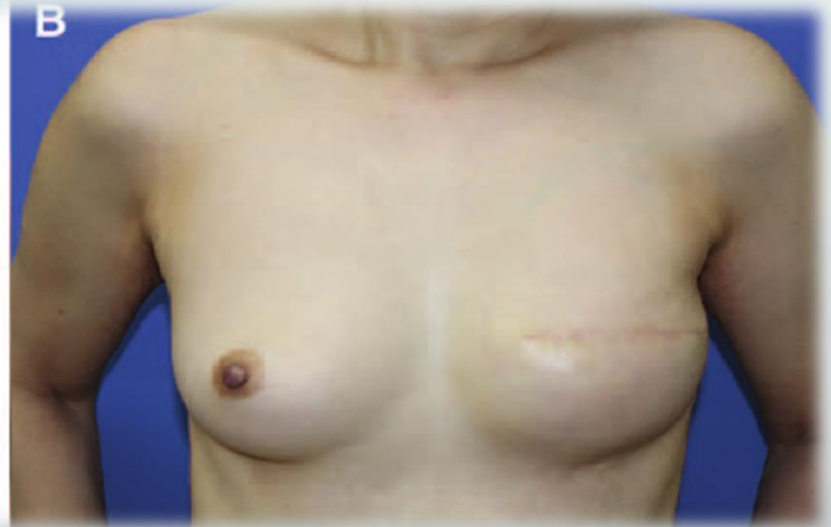
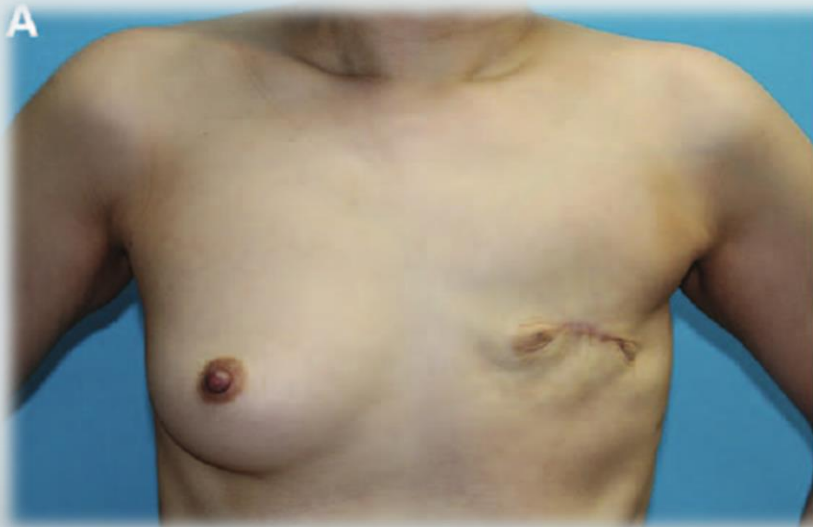
Строго селективни случаи, без палпабилни жлезди и без екстензивен процес во дојката





*Постои и секундарна, одложена
реконструкција која се прави после 6
месеци после мастектомијата доколку се
исполнети услови за такво нешто*





1. Реконструкција со сопствено ткиво

2. Реконструкција со импланти

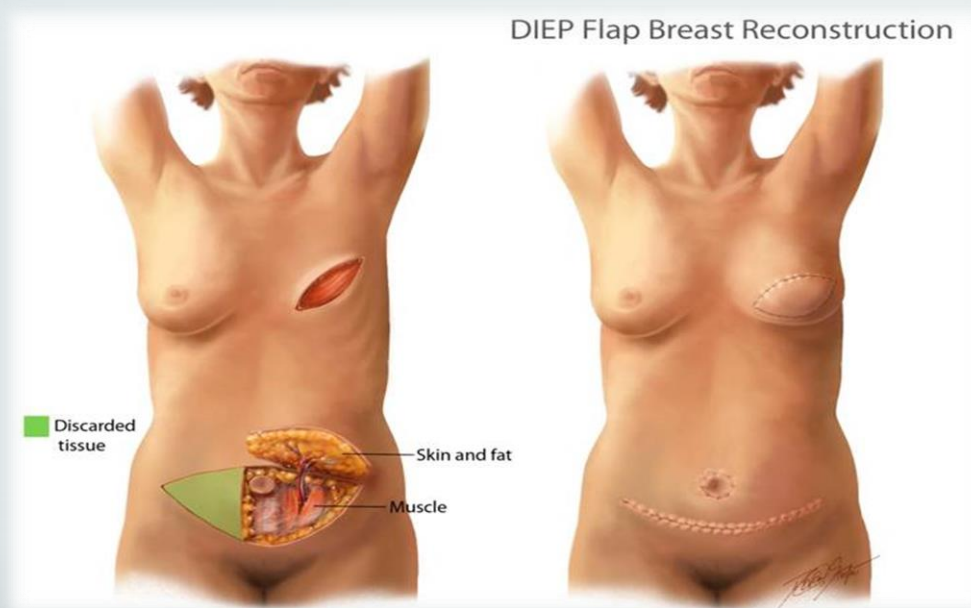
3. Реконструкција со експандери и импланти

4. Комбинација од реконструкција со импланти и со сопствено ткиво

Најчесто применувани методи на реконструкција било како примарна или секундарна реконструкција се следниве:

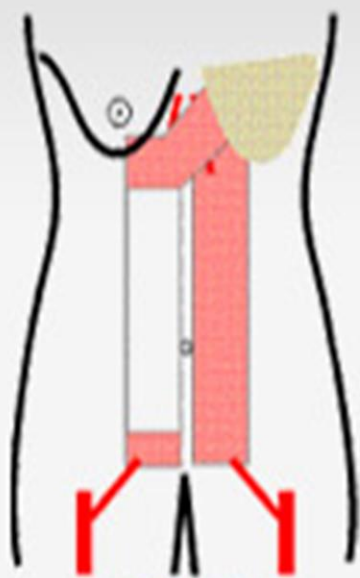


РЕКОНСТРУКЦИЈА СО СОПСТВЕНО ТКИВО

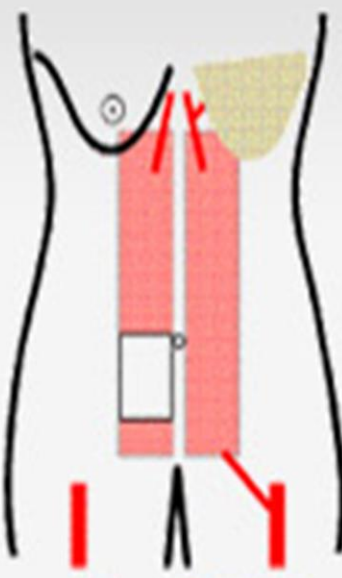




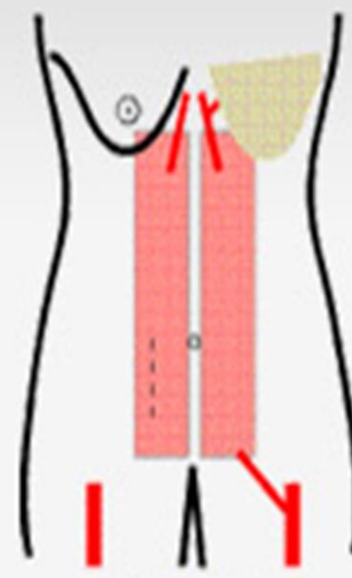
**РЕКОНСТРУЦИЈАТА СЕ ИЗВЕДУВА СО TRAM, DIEP
ФЛЕПОВИ, ЗА КОИ ШТО Е ПОТРЕБНА МИКРО-
ХИРУРШКА ИНТЕРВЕНЦИЈА**



TRAM



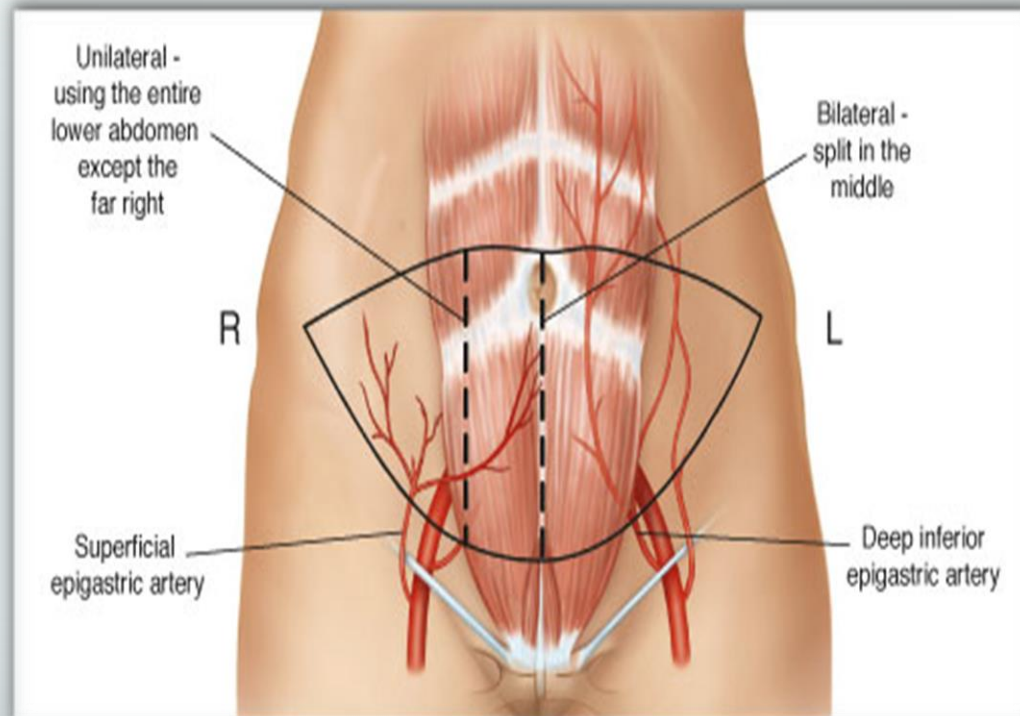
Free TRAM



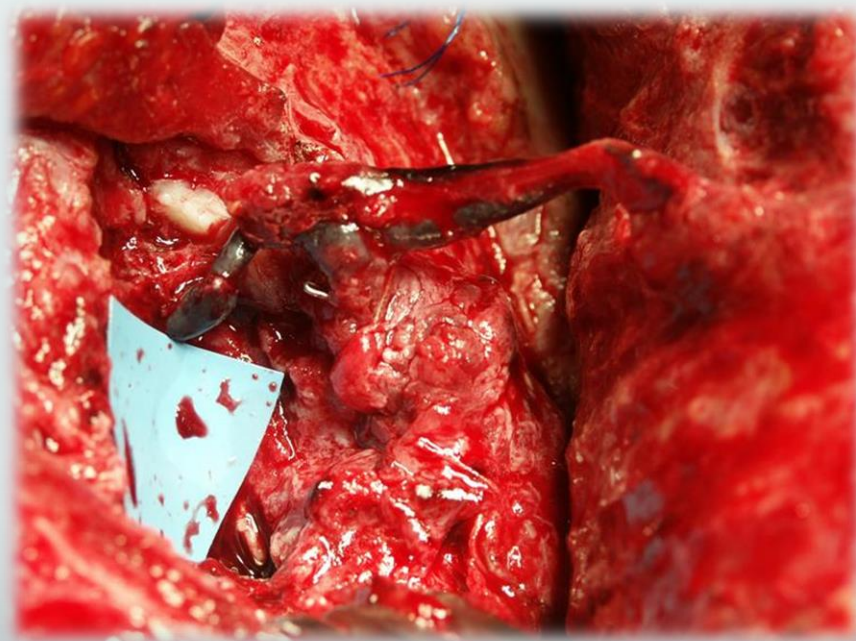
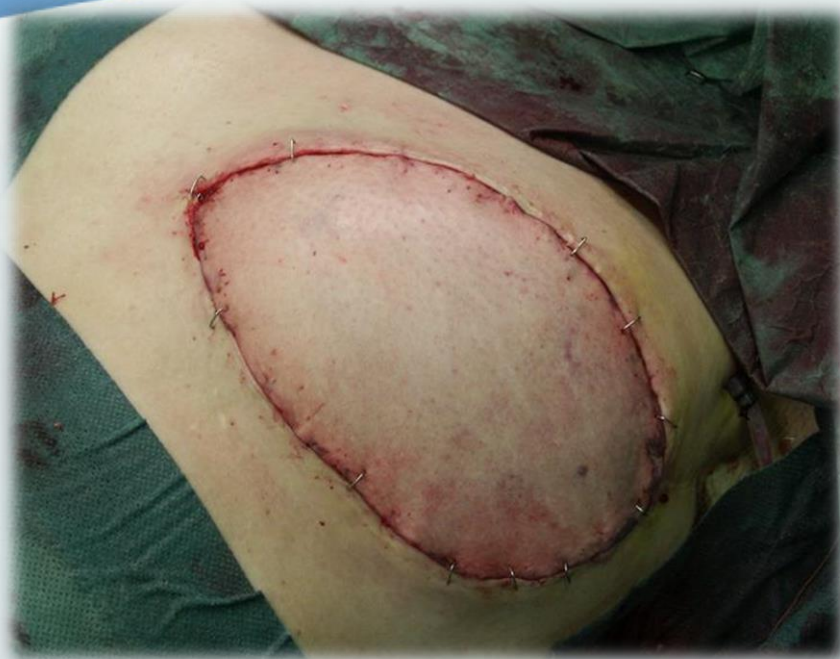DIEP



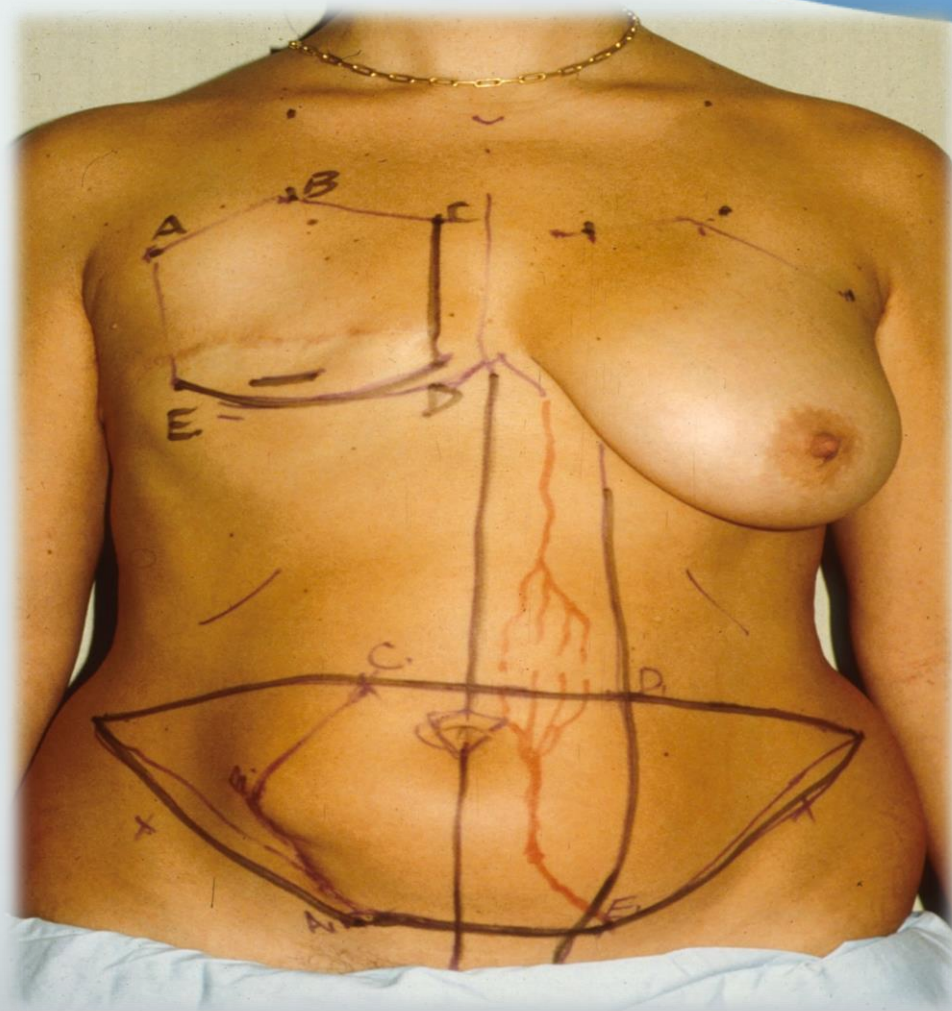
- Анатомски приказ на артериите кои се користат за флеповите од стомакот*



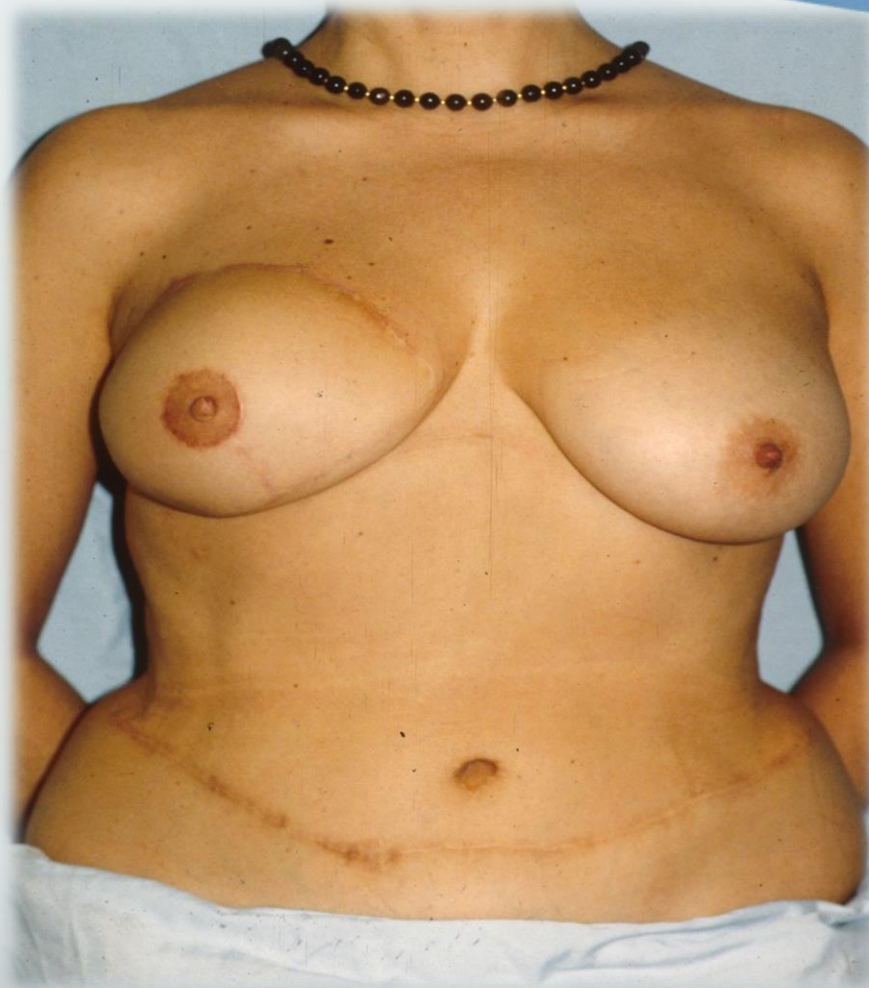Микро-хируршка анастомоза и флепот веднаш по интервенцијата

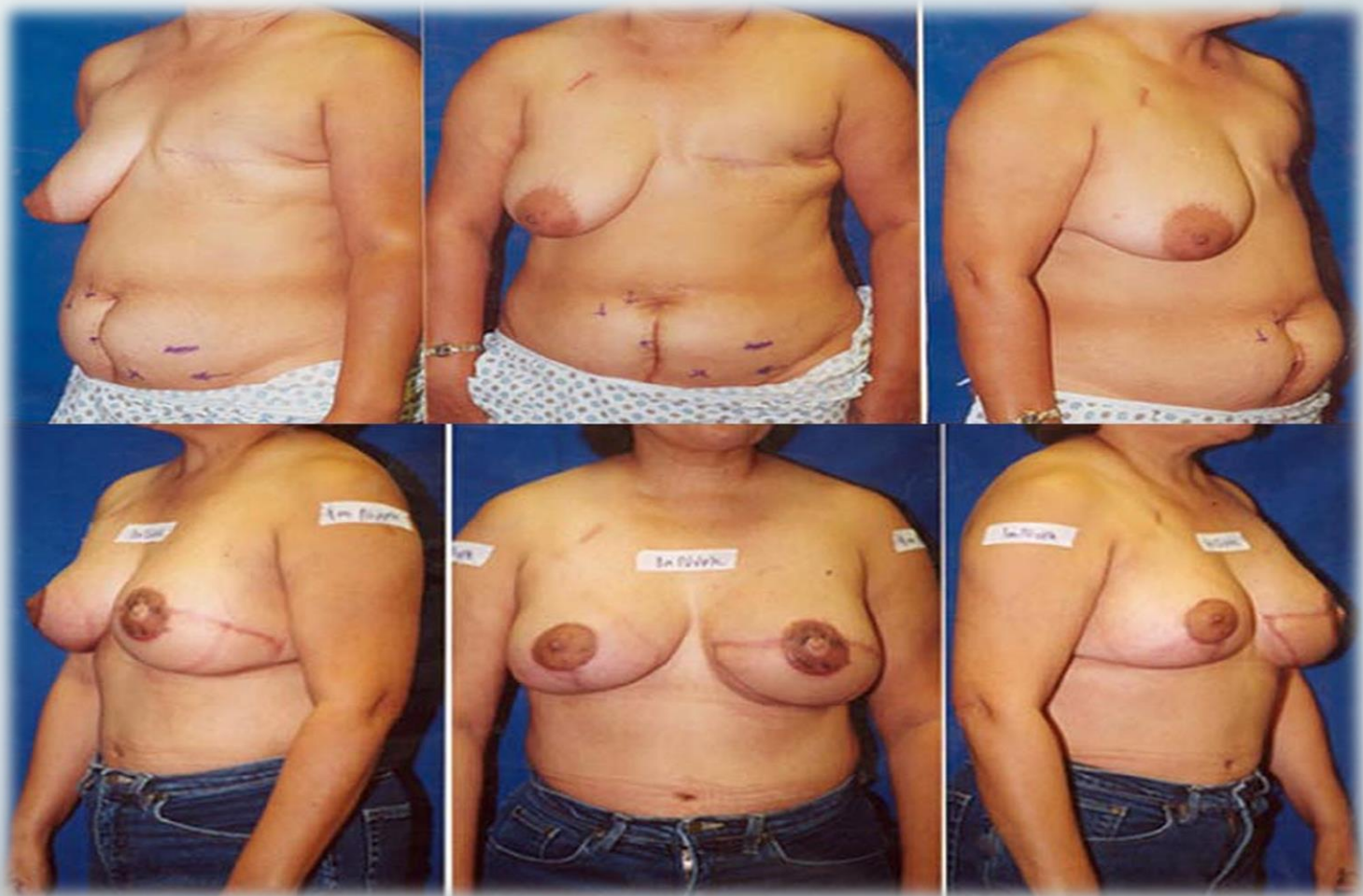


Пред-оперативно со план за интервенција

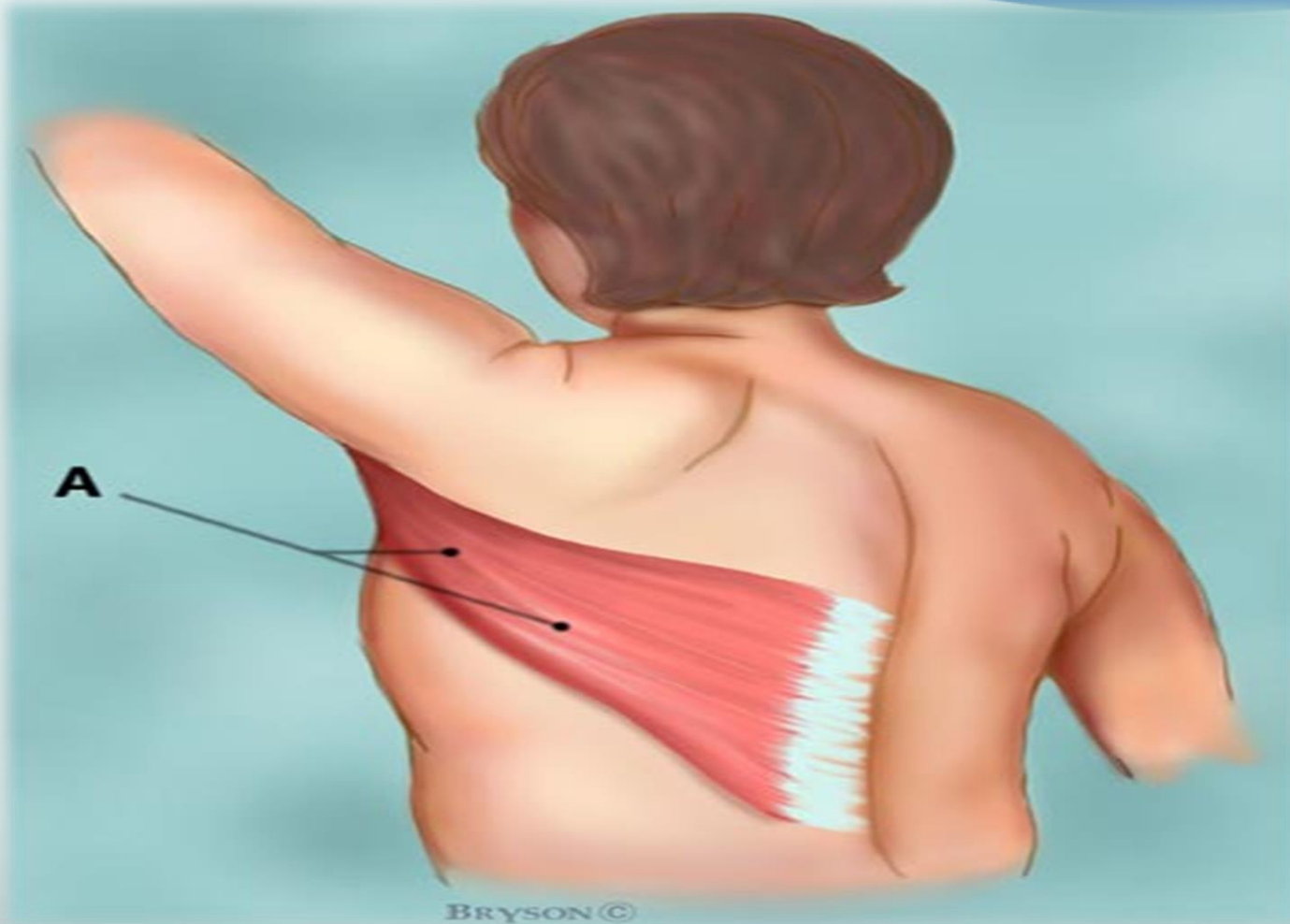


Пост-оперативен резултат



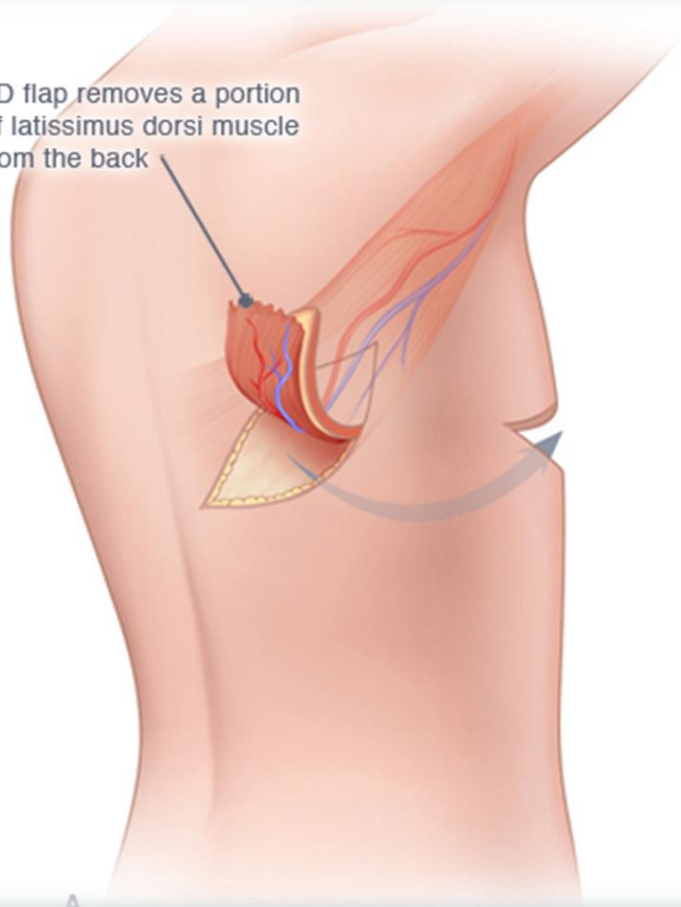


Реконструкција со комбинација на сопствено ткиво и импланти



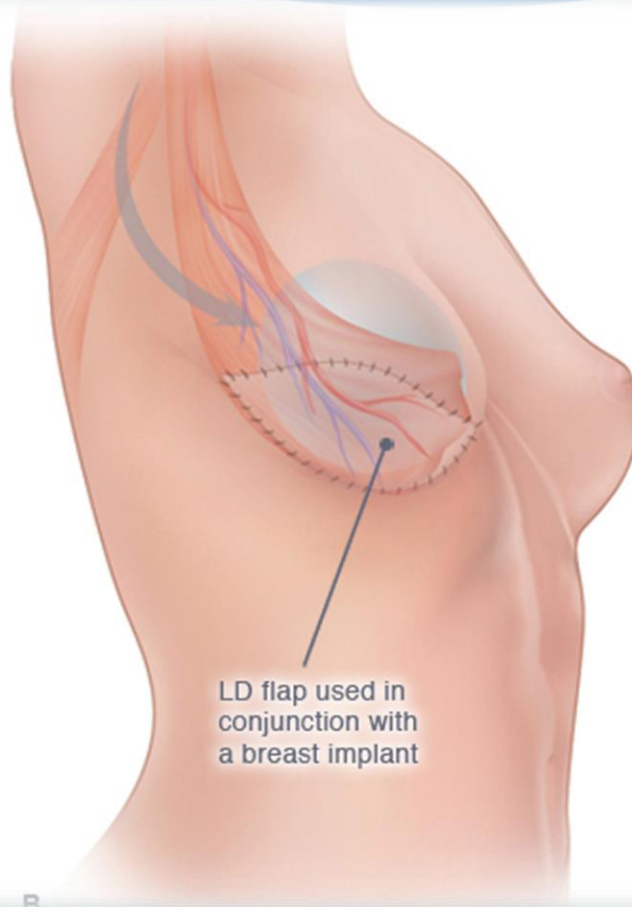
Најчесто користена техника е со комбинација на имплант и *m.latissimus dorsi*

LD flap removes a portion of latissimus dorsi muscle from the back



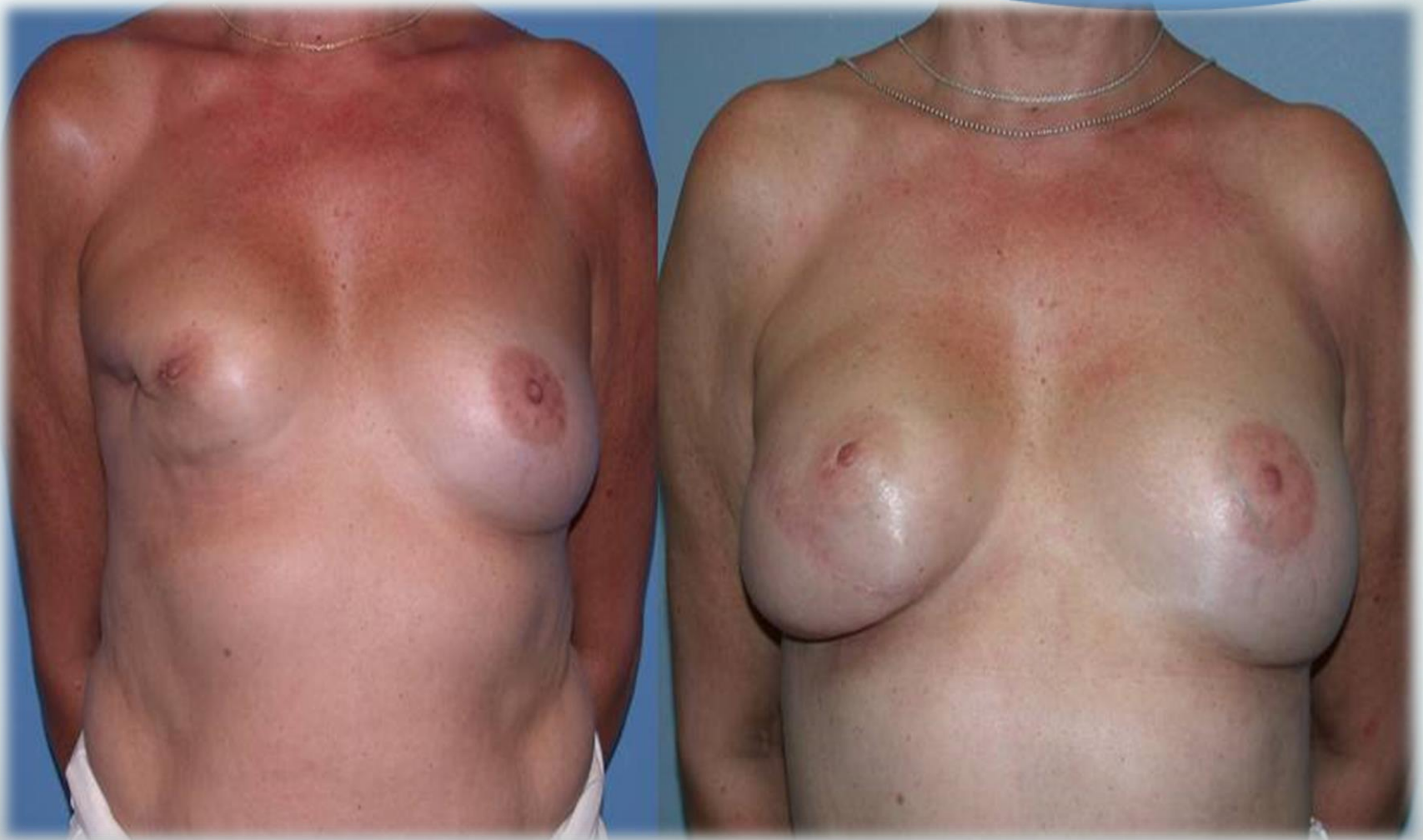A

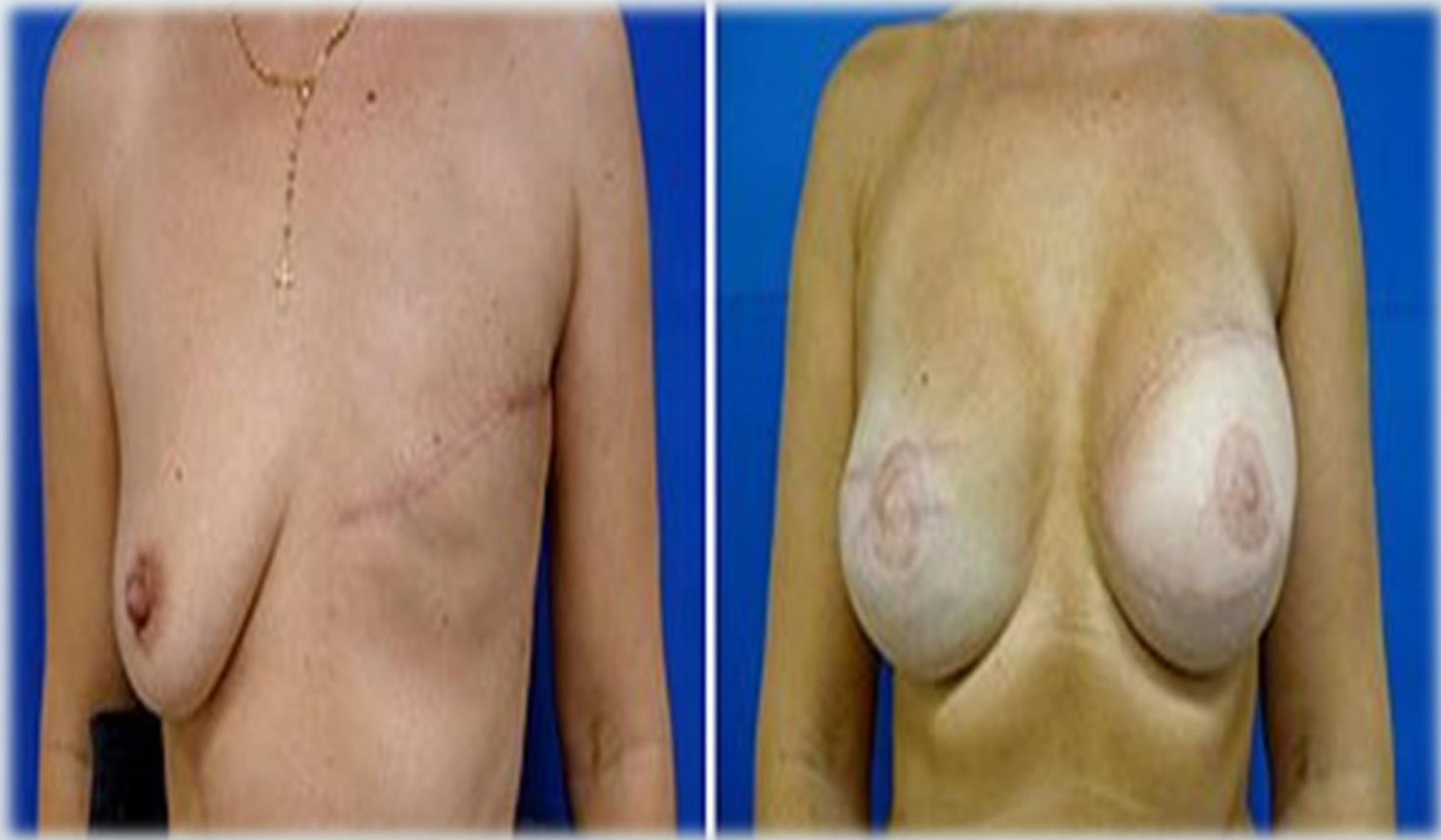LD flap used in conjunction with a breast implant



B

Приказ на случај

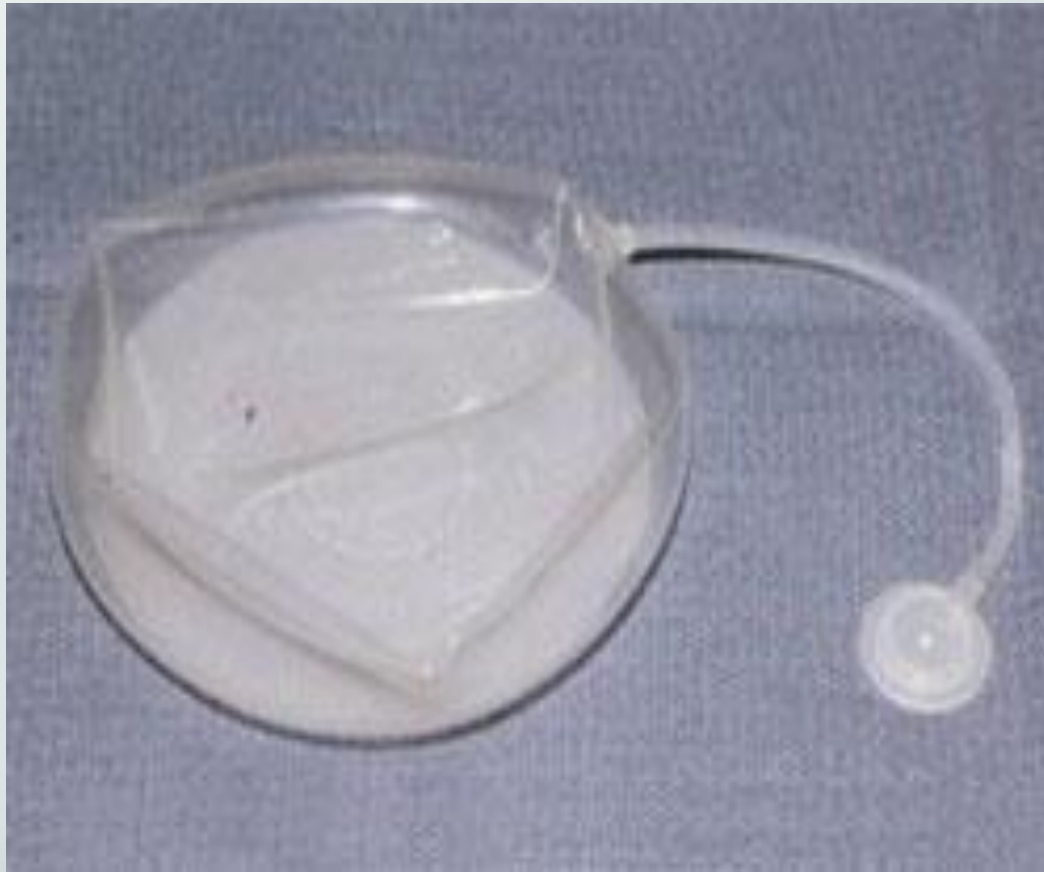



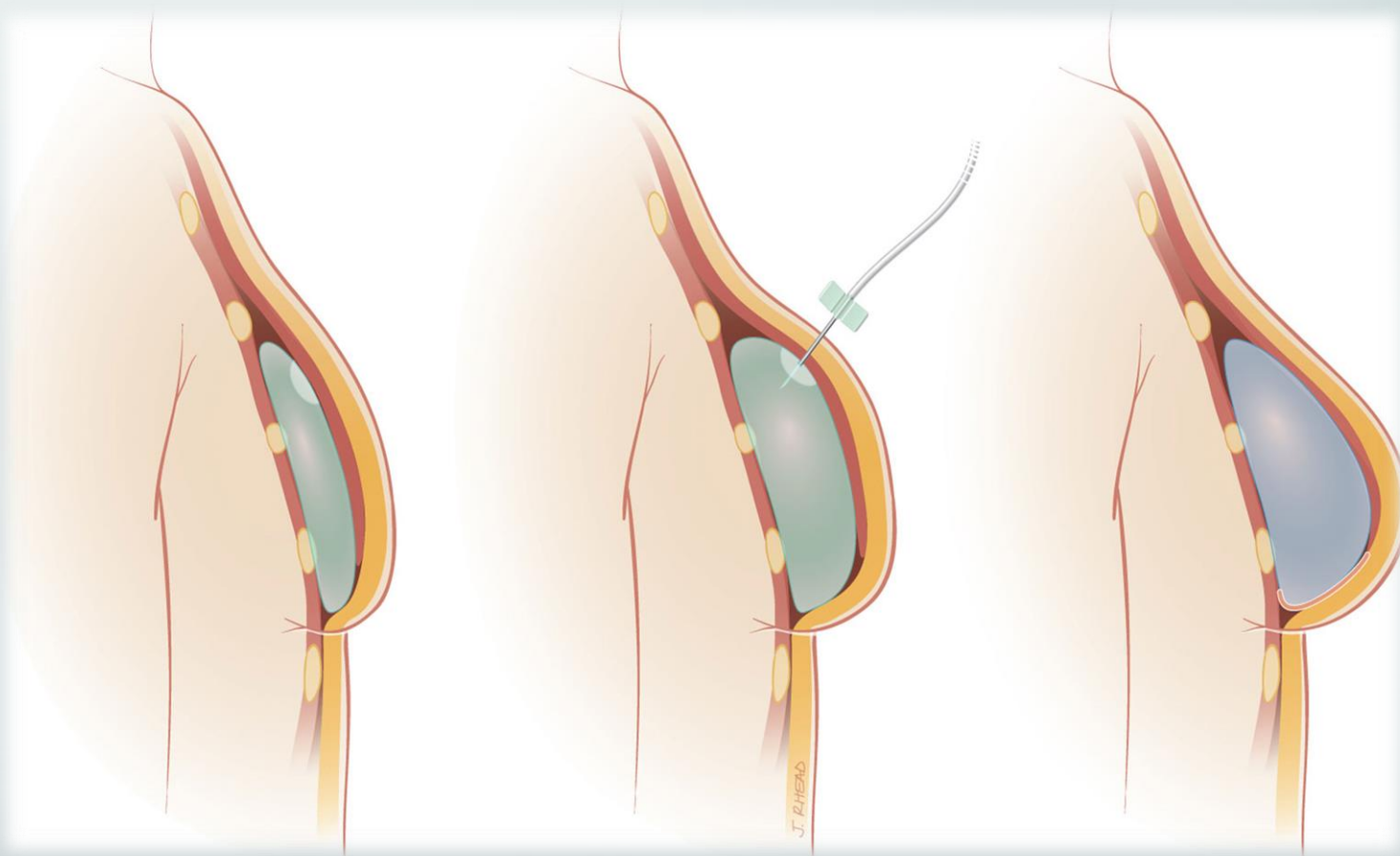
Реконструкција со импланти и експандери

- Реконструкцијата може да биде во една или две фази*
- При еднофазната реконструкција се вградува импалнт или експандер кој што е траен*
- При двофазната прво се вградува експандер привремен за експанзија на ткиво, а потоа траен имплант*

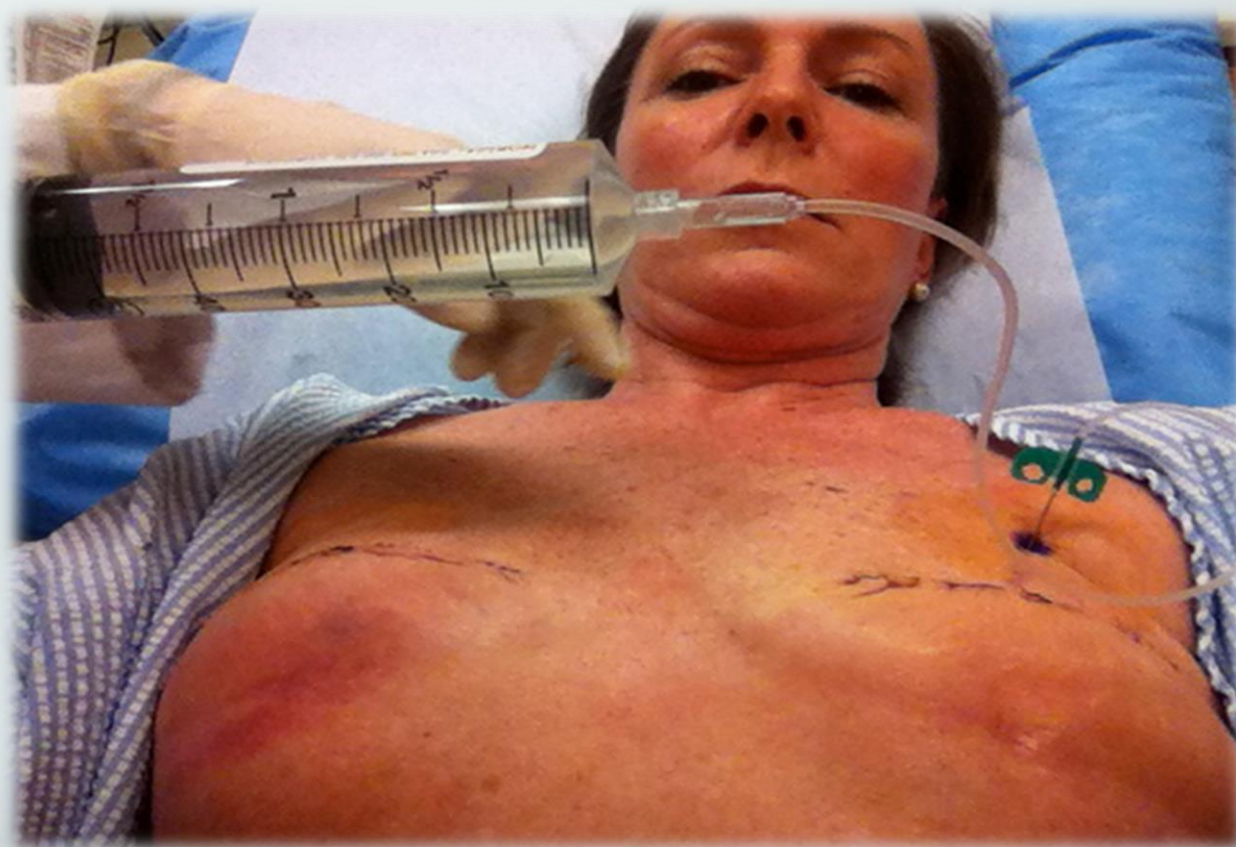Ткивен експандер со екстерна валвула



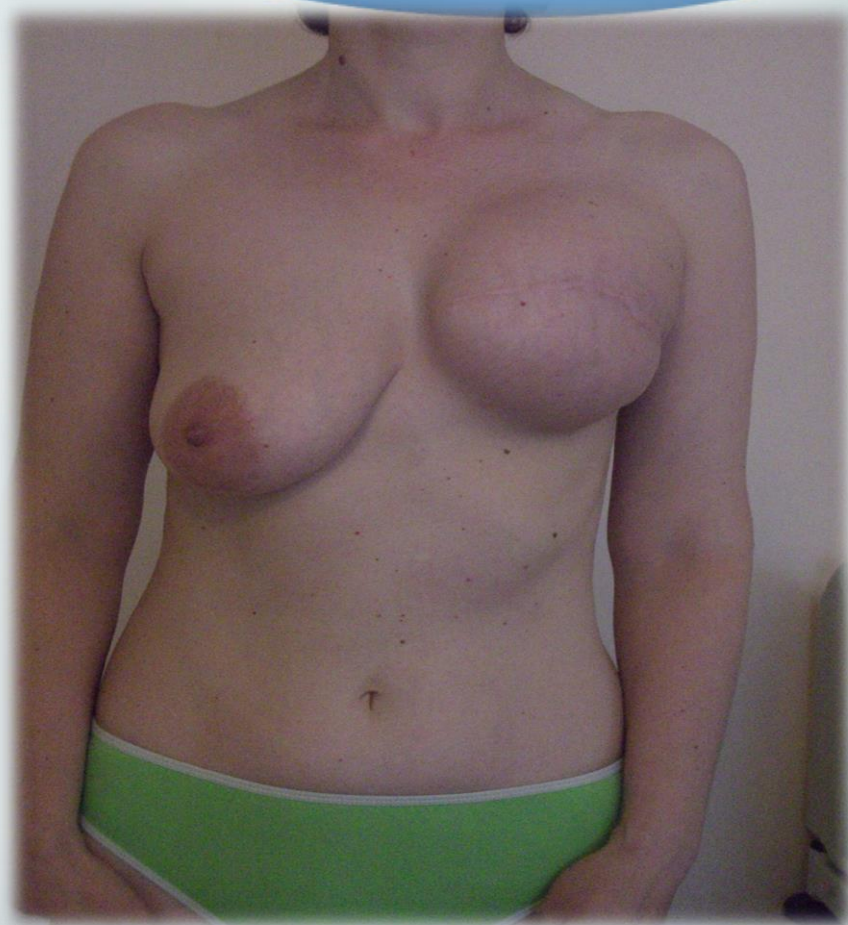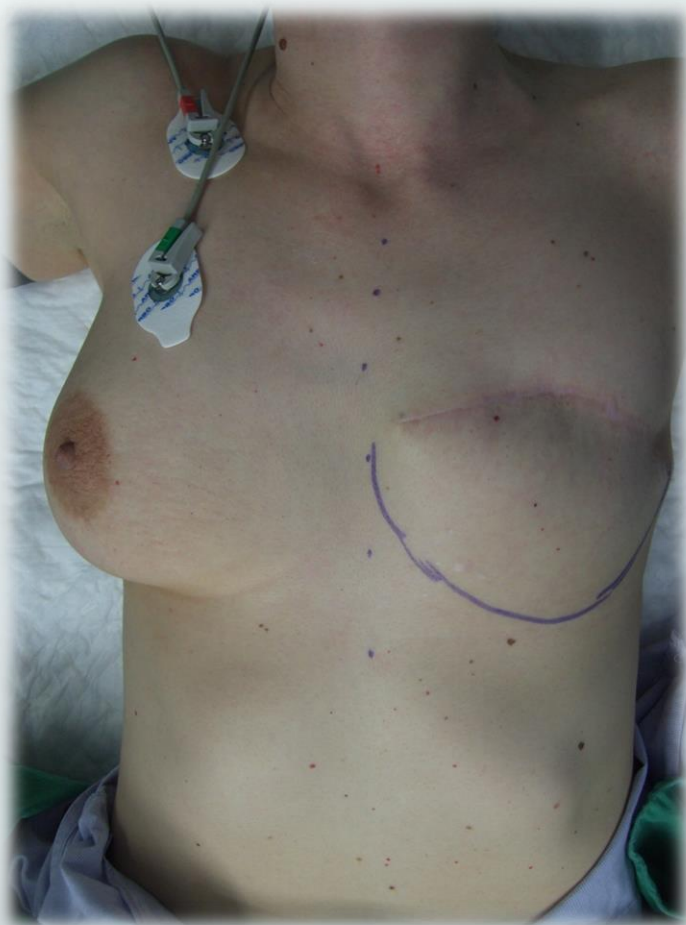Постојат и експандери со имплантирани валвули



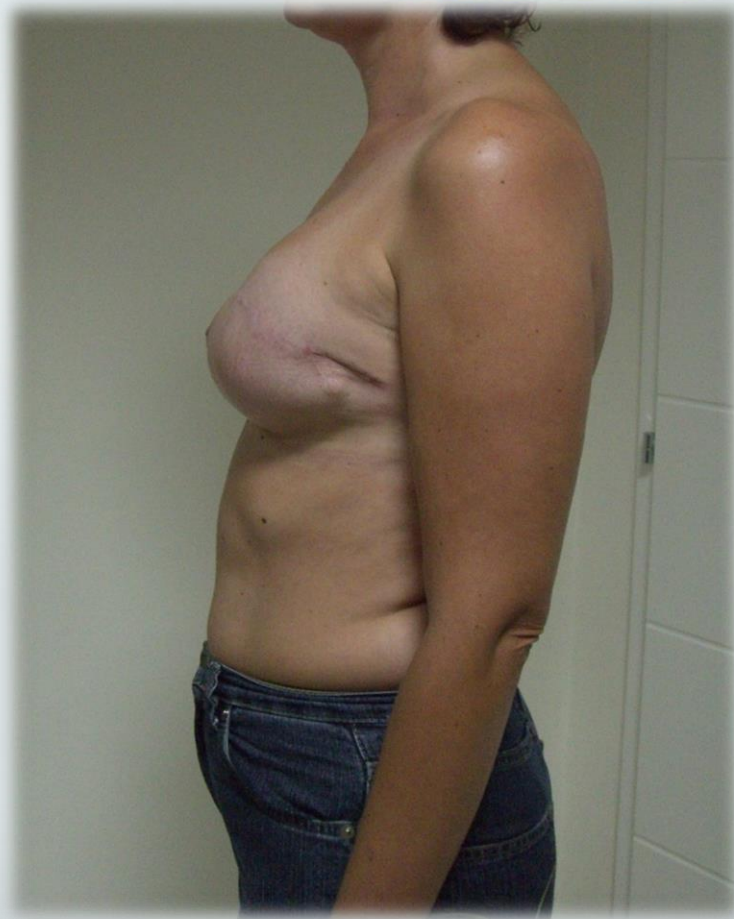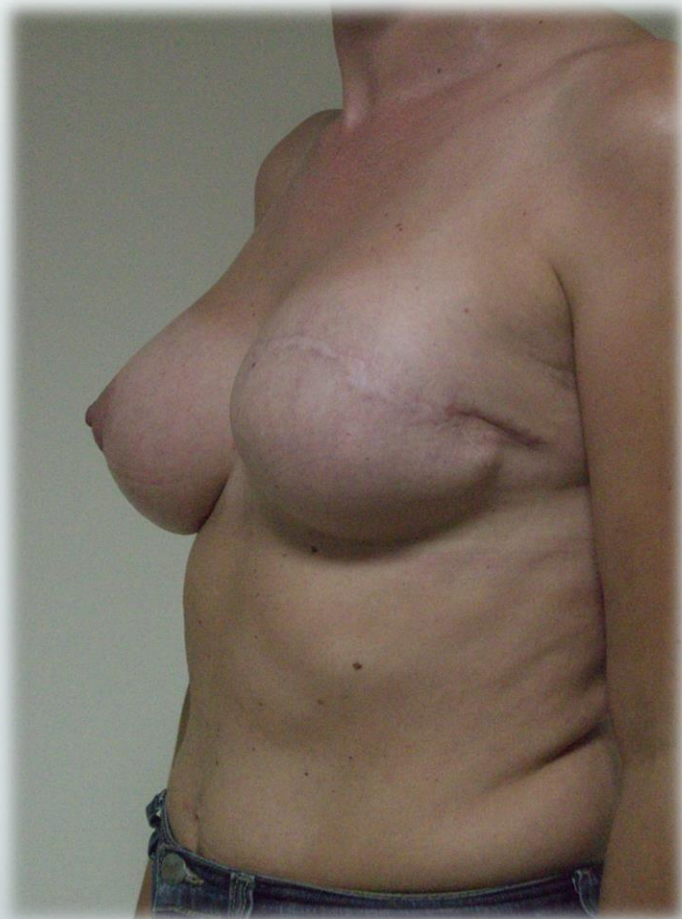Како се полни експандер 4-6 недели, додека се добие доволно ткиво за да се имплантира траен имплант



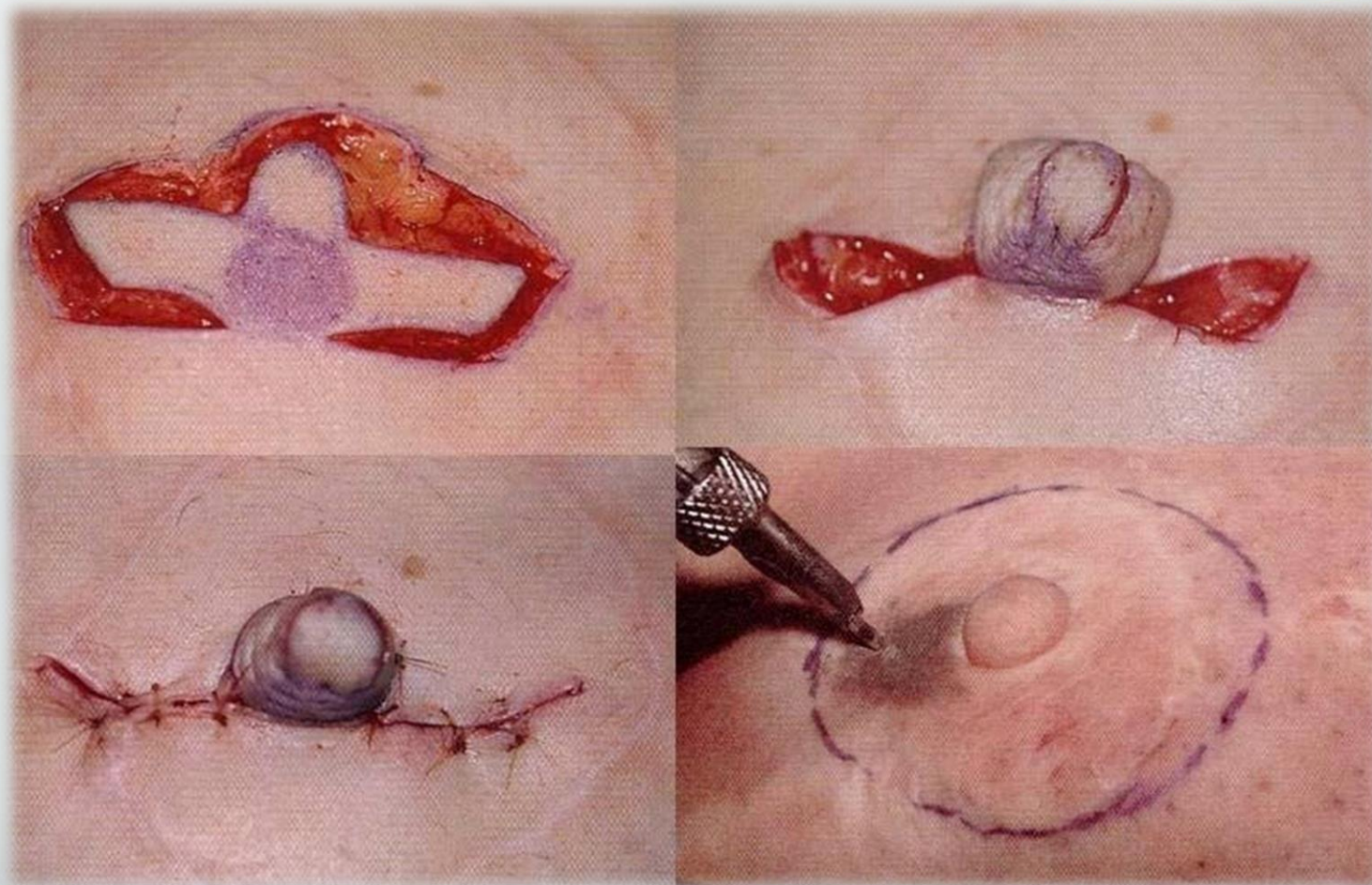
Пациентката прикажана пред оперативно лево и после 4-6 недели со доволно инфилтриран експандер

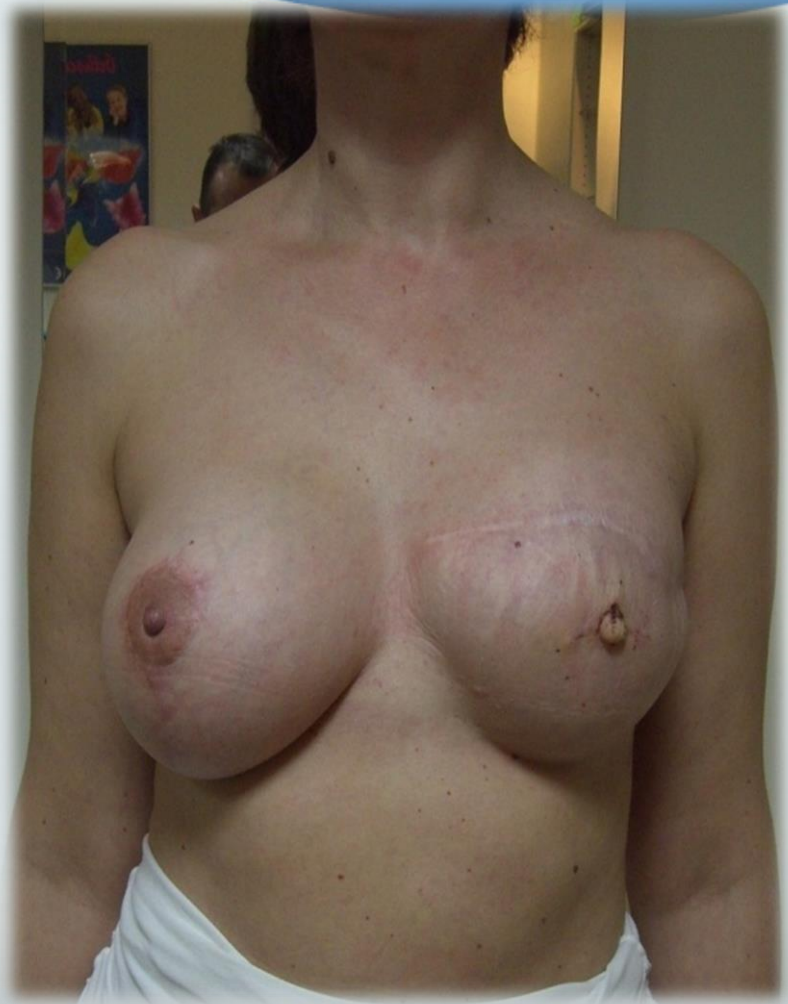
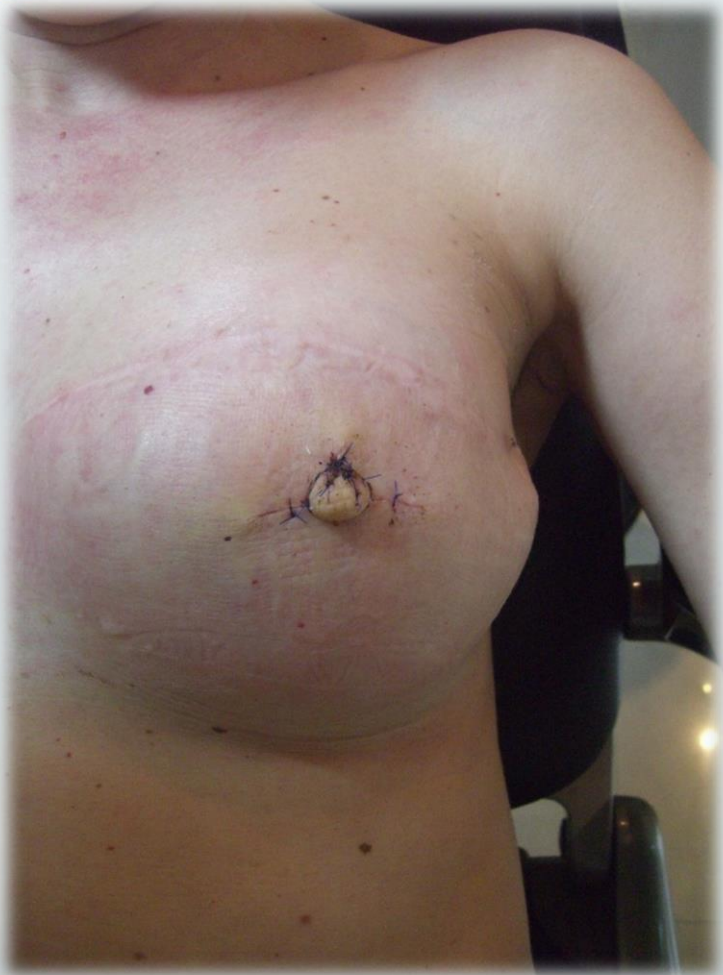
Ставен траен имплант

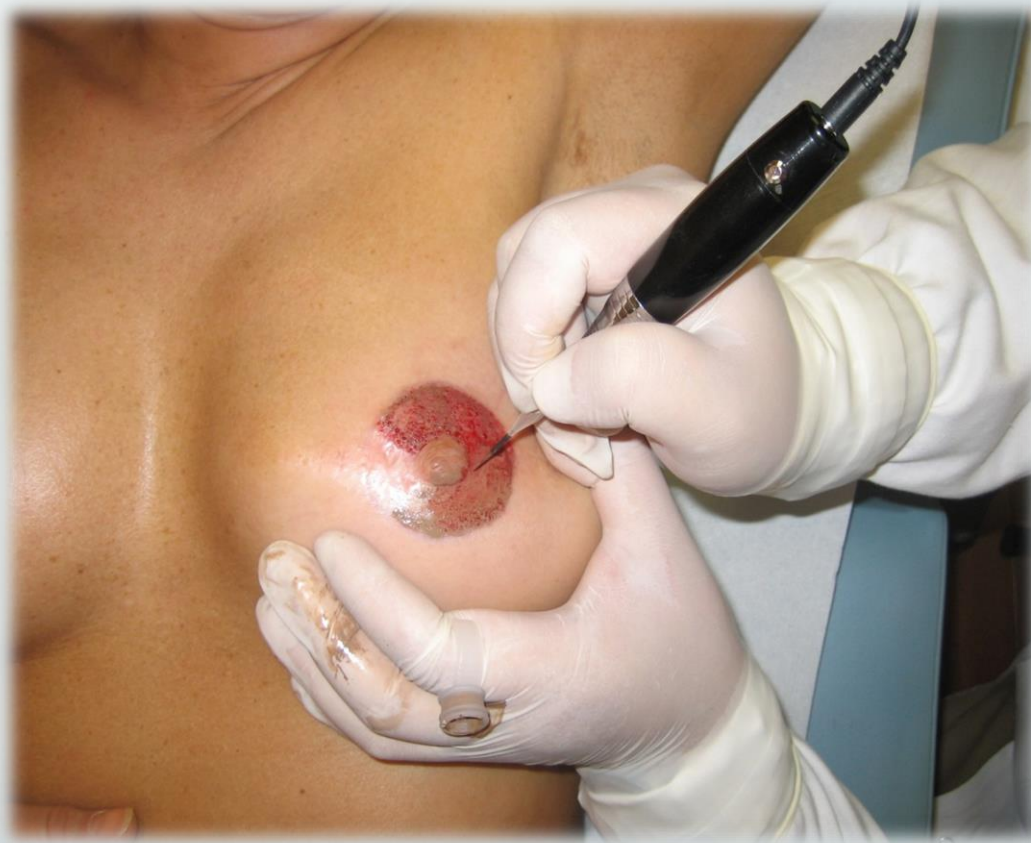

Реконструкција на мамила со техника на Fleur de lies сопствено ткиво

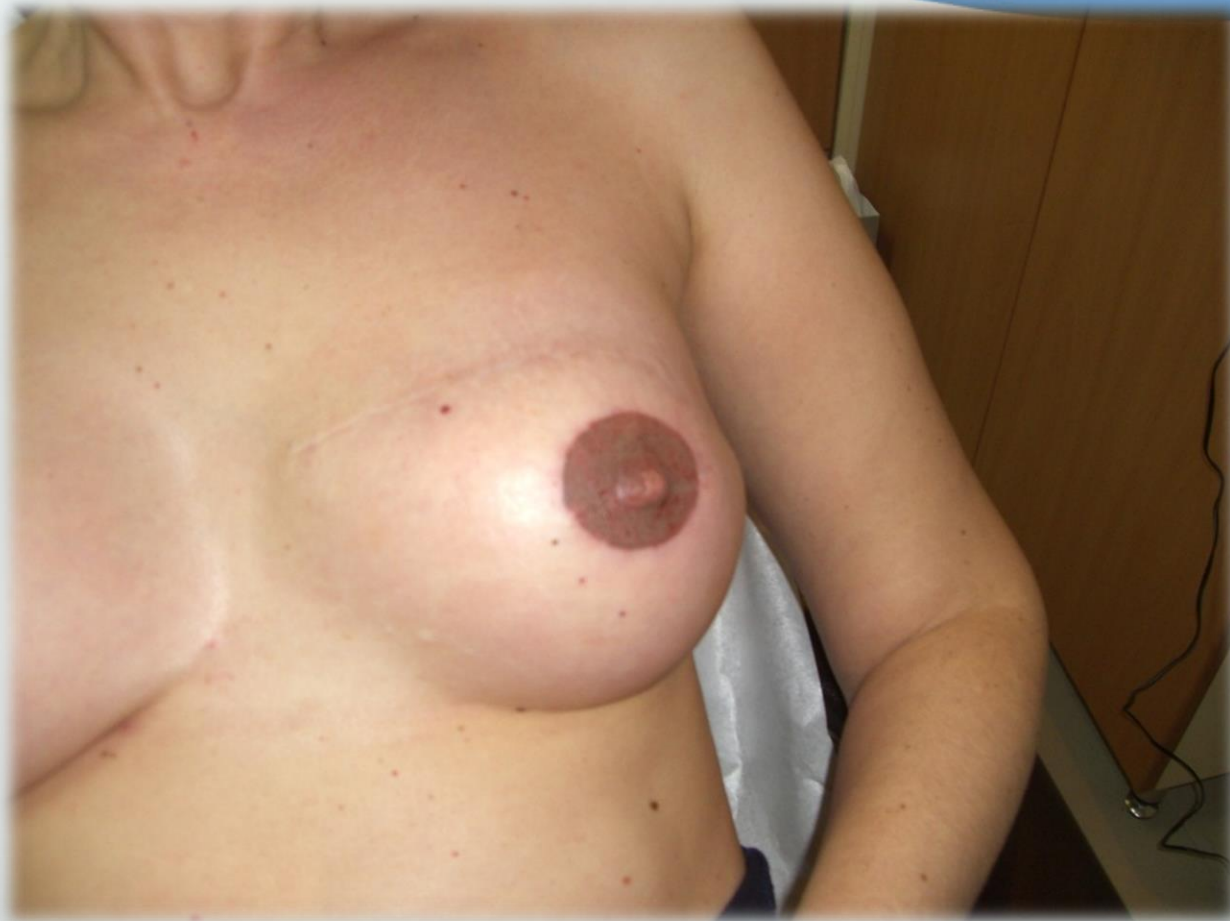



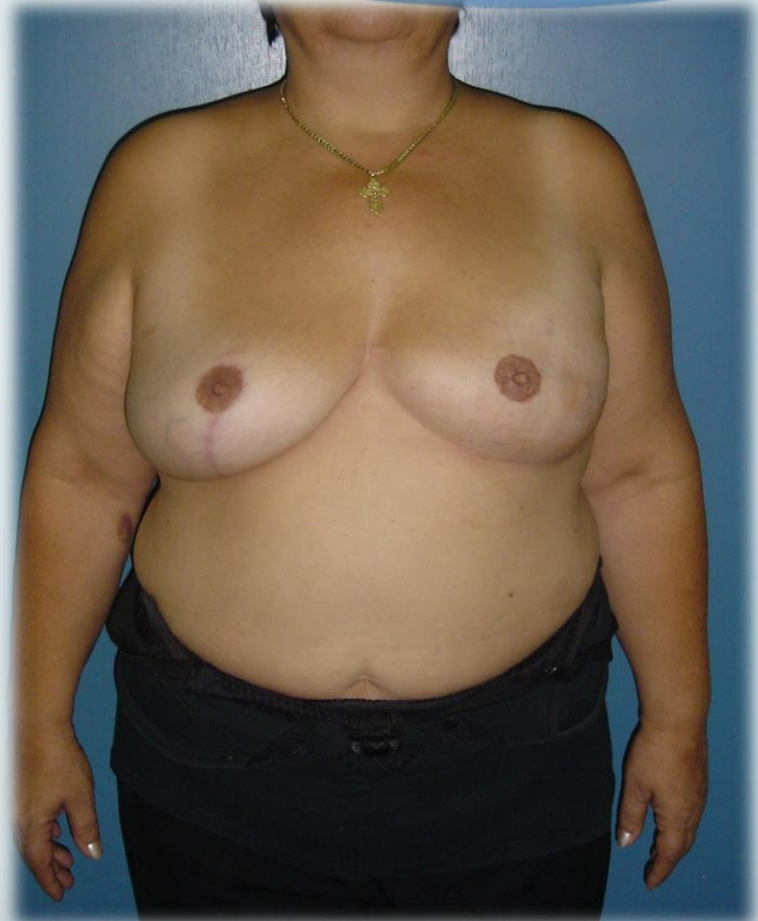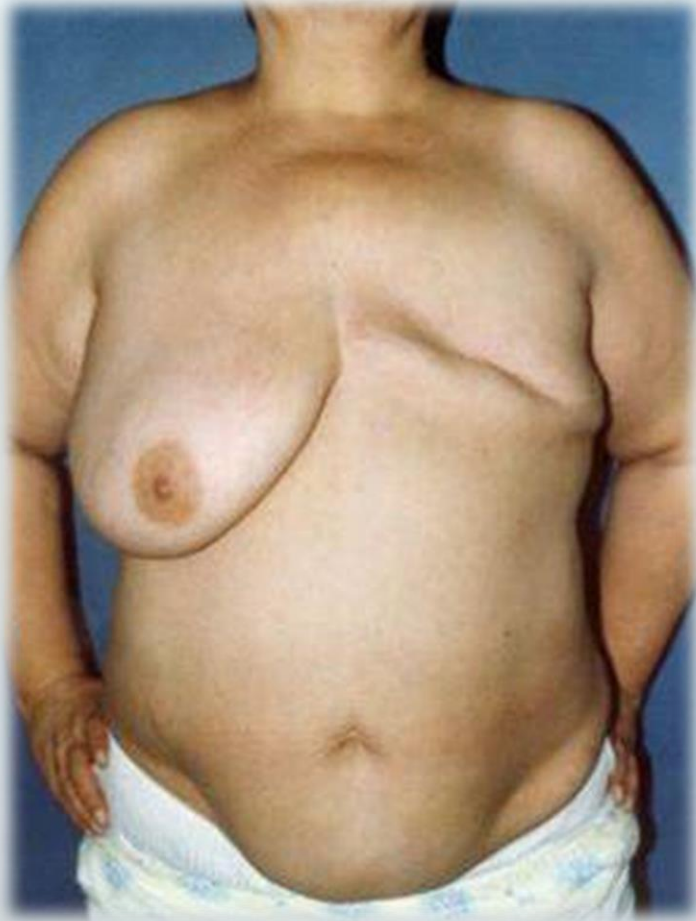*Следи тетоважа како нај не мутилантна
техника за оформување на ареолата*



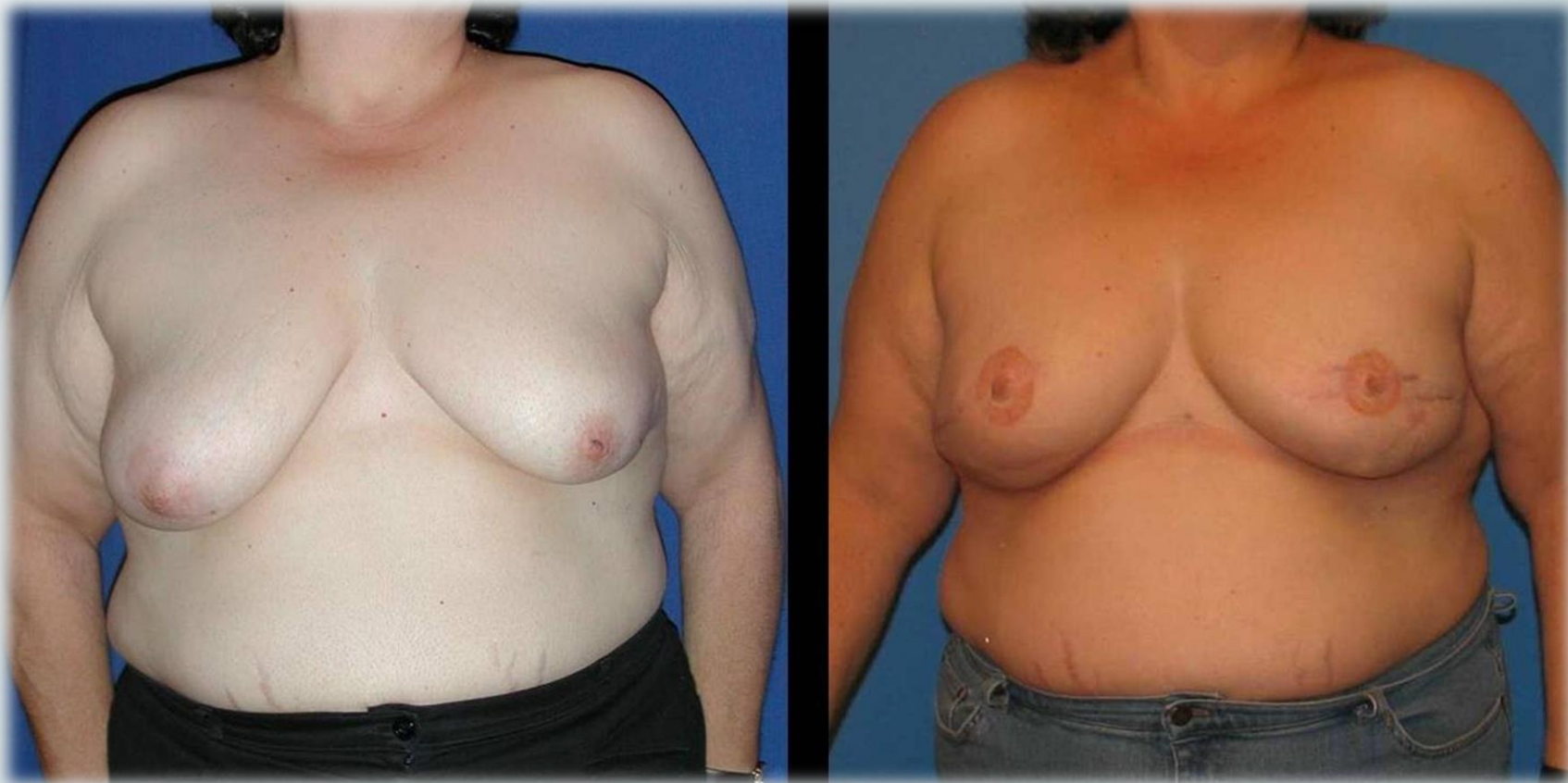
Пост оперативен резултат



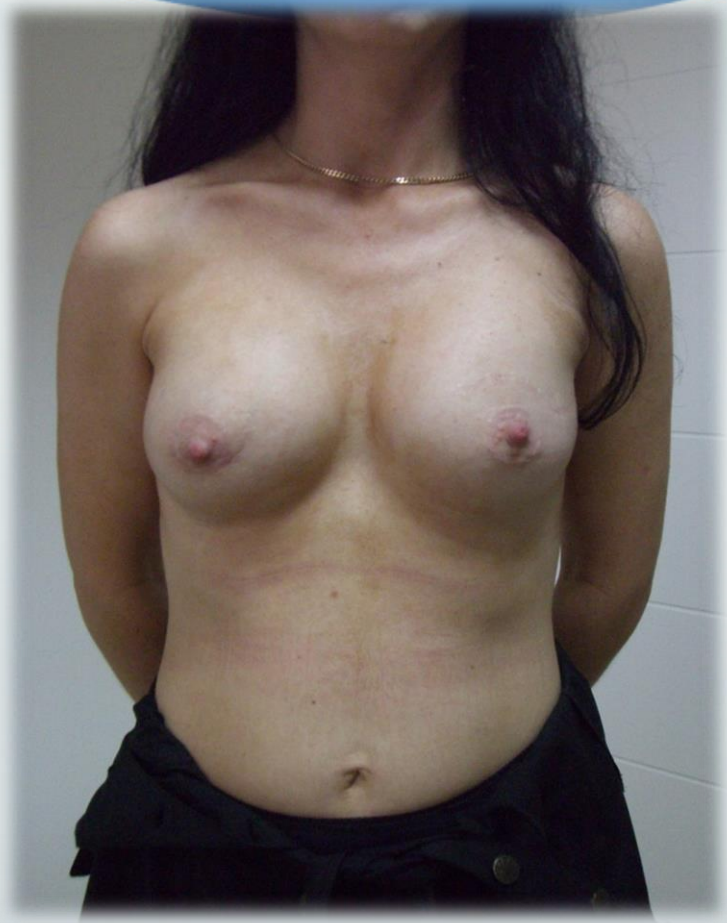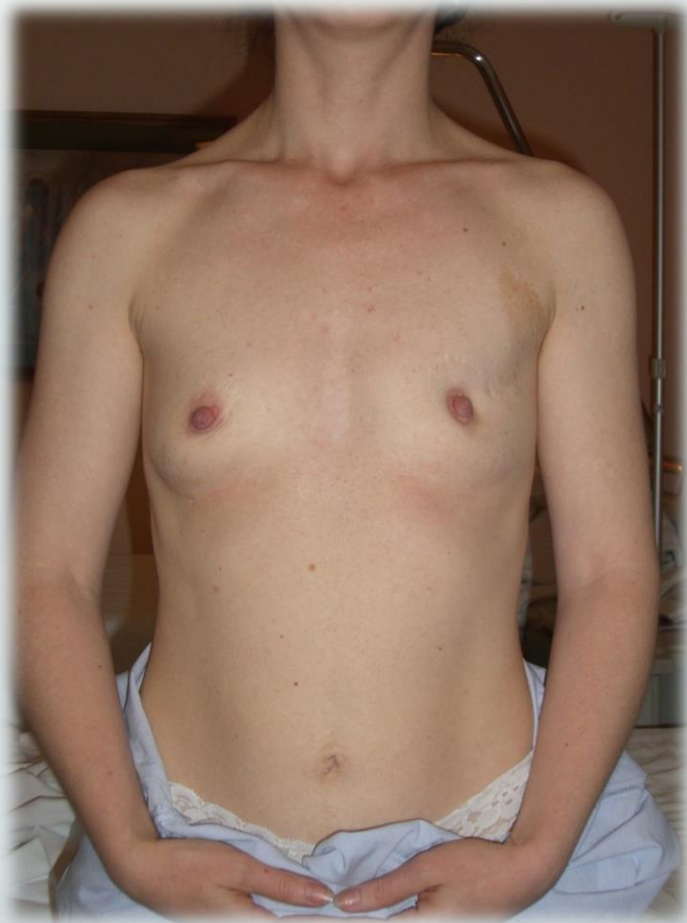*Заради симетрија кај некои случаи
потребно е да се направи и суспензија на
другата дојка*



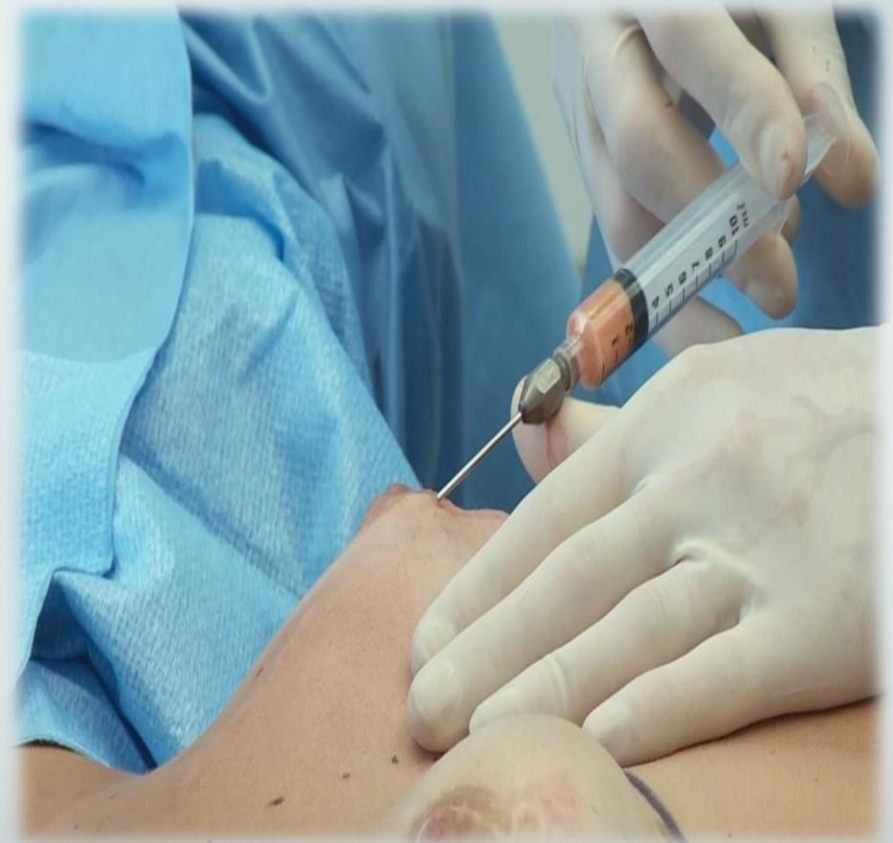Или да се пласира и таму имплант



*Обострано пласирани импланти кај
тумеректомија лево*

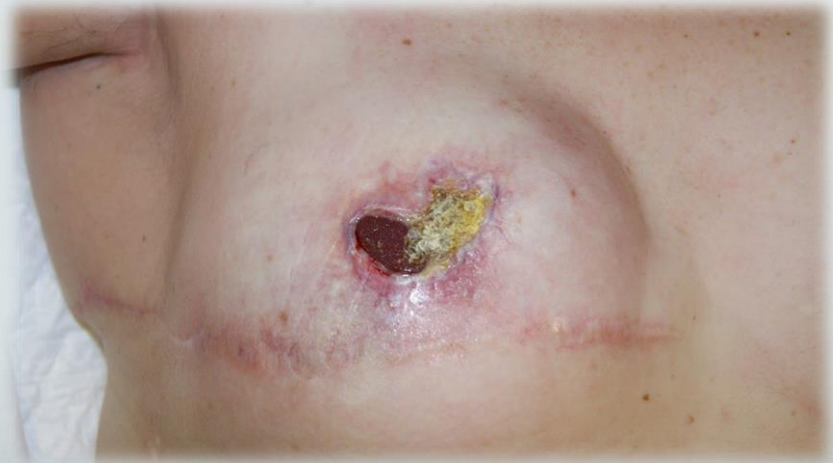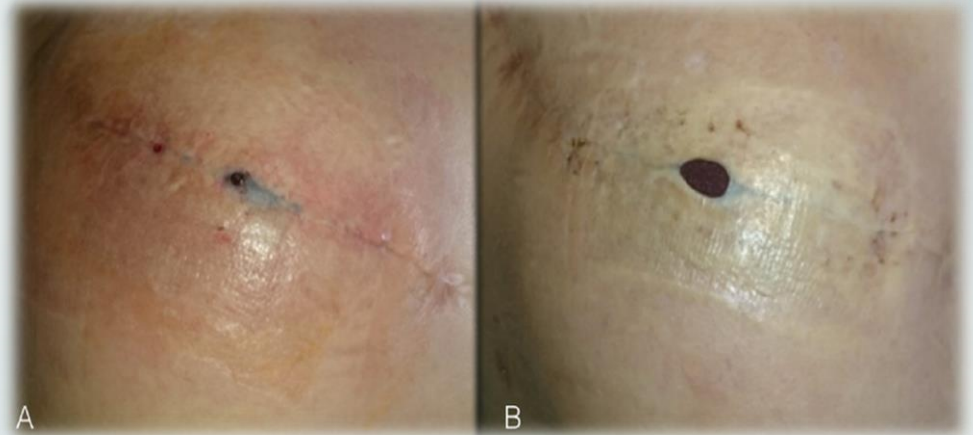


*Можно е и да се направи надополнување на
дел од волуменот со масно ткиво со
липофилинг кое е липосуктирано од друго
место на телото*



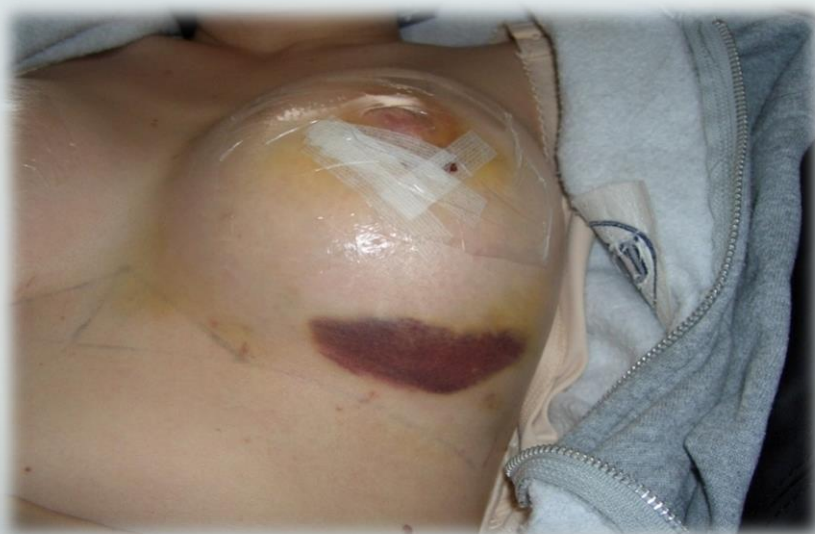КОМПЛИКАЦИИ

- *Хематоми*
- *Инфекции*
- *Хипертрофични
лузни*
- *Асиметрија*
- *Ирегуларности во
контурите на
дојката*



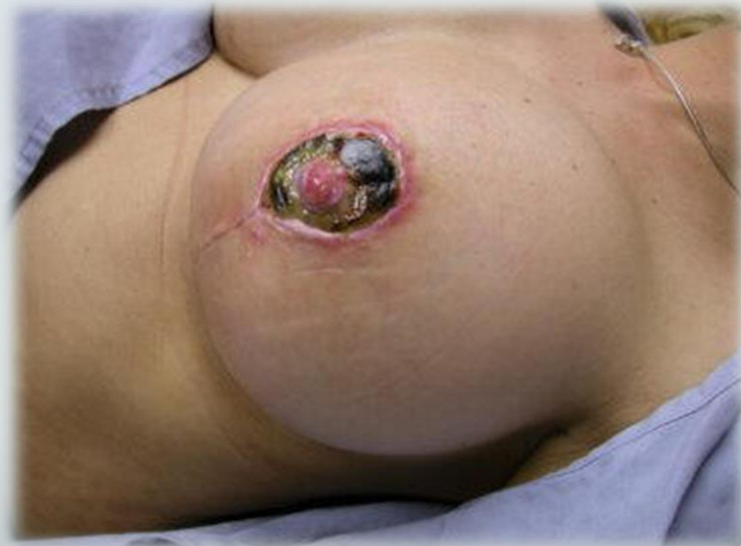Хематоми

- *Симптоми: болка, оток, фебрилност*
- *Малите хематоми се решаваат конзервативно додека кај поголемите мора да се постави дренажа*



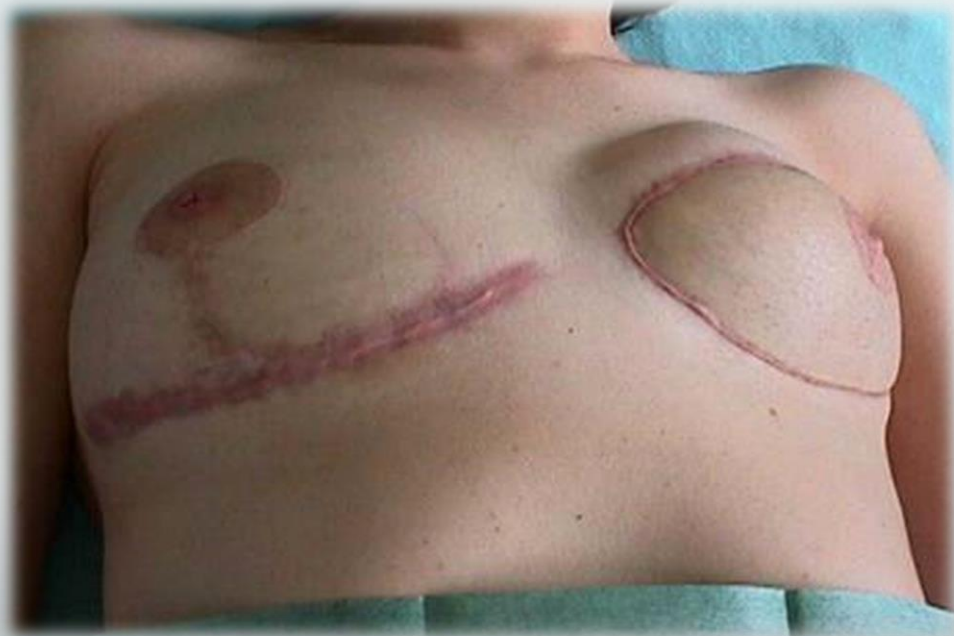Инфекции

- *Се јавуваат обично 7-10 ти ден пост оперативно*
- *Се јавува оток, болка, целулит, црвенило*
- *Поречно е да се дренира раната и иригација на раната антибиотика и евентуално отстранување на имплантот*



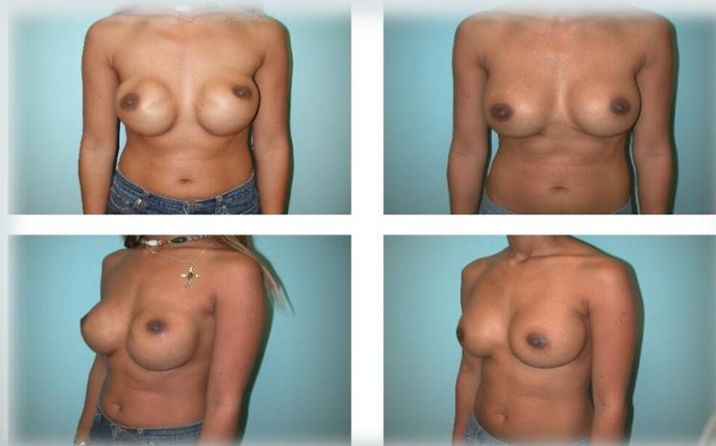Хипертрофични лузни

- *Независат од оперативната техника*
- *Етиолошки се од реакцијата на организмот-кожата на интервенцијата*



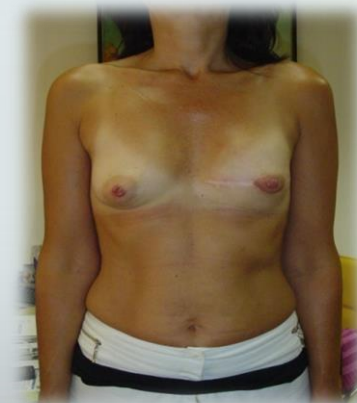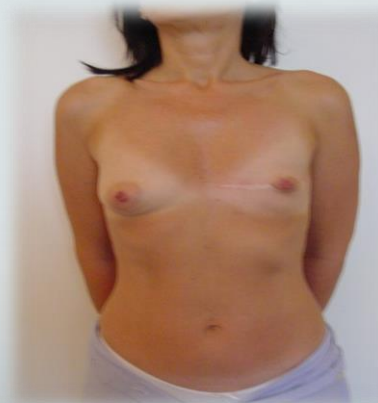Асиметрија и ирегуларности во контурите

- Овие несакани последици настануваат како резултат на начинот на изведување на претходната мастектомија*
- Исто така поради извртување на имплантот под дејство на мускулот*
- Капсуларни контрактури околу имплантот*



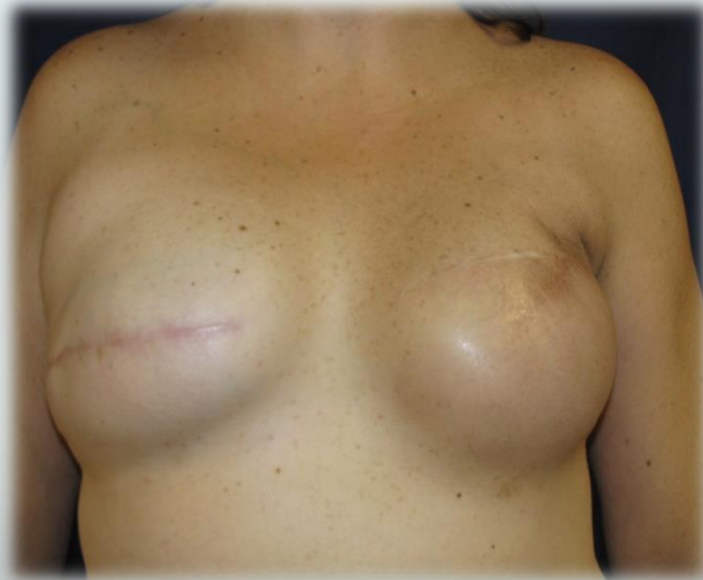
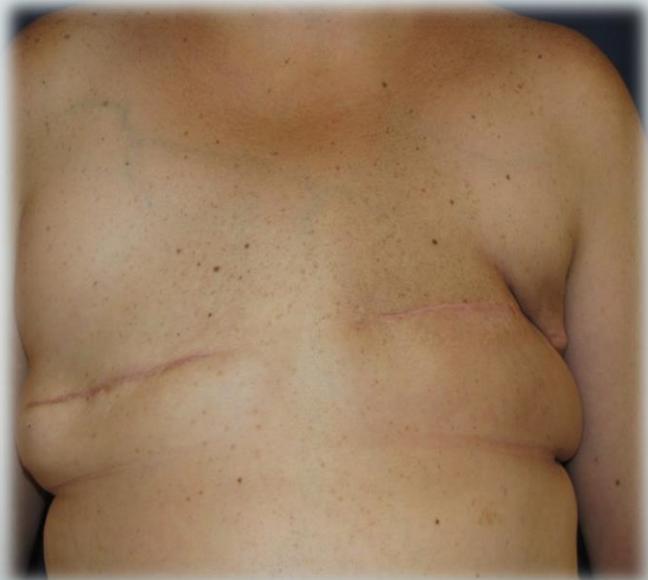
- *Како заклучок на сето горе наведено кога пациентките се решаваат за реконструктивен зафат треба да имаат во предвид дека, **идеална симетрија неможе да се добие, дури и кога ќе се направи суспензија или намалување на здравата дојка.***





- *Често пати добиваме вакви случаи каде после првата интервенција не е можен задоволителен резултат, поготово кај пациентки кои се после зрачна терапија и затоа се потребни повеќе интервенции*

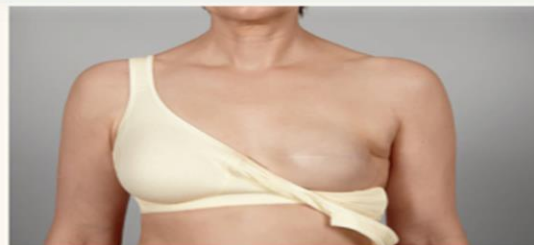



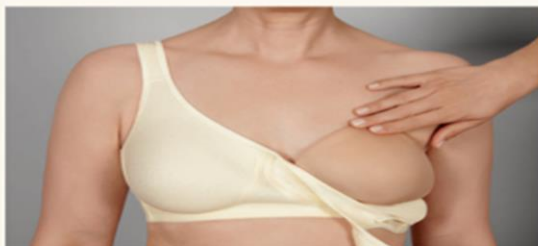Очекувањата на пациентките треба да одат во правец дека ќе добијат дојка, место до носат надворешна протеза



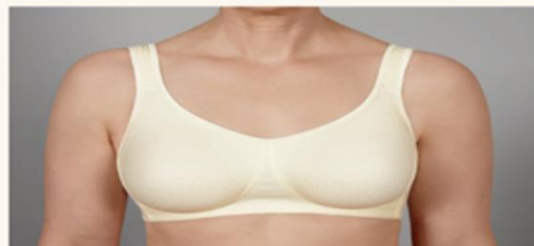Michaela is currently undergoing tissue expansion on her left side and is not able to fill out the cup of the bra completely.



Advantage: The Amoena PurFit cover is made of skin-friendly fabric which is extra gentle to her sensitive chest wall and completely washable for the most hygienic solution available.



Advantage: Once the Amoena PurFit is adjusted to the desired volume, center it over the tissue expander. The silicone shell will protect the sensitive breast tissue.



Advantage: The Amoena PurFit completely fills the cup of the bra and Michaela feels secure and confident with a symmetrical silhouette throughout the expansion process.

THANK YOU
FOR YOUR
ATTENTION

